

**МИНИСТЕРСТВО ОБРАЗОВАНИЯ И НАУКИ
РОССИЙСКОЙ ФЕДЕРАЦИИ
ФГБОУ ВО «НАЦИОНАЛЬНЫЙ ИССЛЕДОВАТЕЛЬСКИЙ
МОРДОВСКИЙ ГОСУДАРСТВЕННЫЙ
УНИВЕРСИТЕТ ИМЕНИ Н. П. ОГАРЁВА»**

На правах рукописи

УДК 615.273.53:616.34-089

ЛЫСЯКОВ НИКИТА МИХАЙЛОВИЧ

**ВЛИЯНИЕ ИНТРАОПЕРАЦИОННОЙ ГЕПАРИНОТЕРАПИИ НА
ПРОЦЕСС ВНУТРИБРЮШНОГО СПАЙКООБРАЗОВАНИЯ ПРИ
ХИРУРГИЧЕСКИХ ВМЕШАТЕЛЬСТВАХ НА КИШЕЧНИКЕ**

14.01.17 – ХИРУРГИЯ

Диссертация на соискание ученой степени
кандидата медицинских наук

Научный руководитель: доктор медицинских наук, доцент

С. А. Маркосян

САРАНСК 2016

СОДЕРЖАНИЕ

ПЕРЕЧЕНЬ СОКРАЩЕНИЙ, РАЗНОМЕРНОСТЕЙ И ОБОЗНАЧЕНИЙ ВЕЛИЧИН, ИСПОЛЬЗОВАННЫХ В ТЕКСТЕ, РИСУНКАХ, ТАБЛИЦАХ, ДИАГРАММАХ.....	4
ВВЕДЕНИЕ.....	5
ГЛАВА 1. ОБЗОР ЛИТЕРАТУРЫ.....	10
1.1. Функциональные изменения в кишечнике при ишемическом повреждении.....	10
1.2. Морфологические изменения в кишечнике при ишемическом повреждении.....	14
1.3. Этиология и патогенез спайкообразования.....	20
1.4. Профилактика и методы лечения спаечной кишечной непроходимости....	26
ГЛАВА 2. МАТЕРИАЛЫ И МЕТОДЫ ИССЛЕДОВАНИЯ.....	35
2.1. Материалы исследования.....	35
2.2. Методы исследования.....	38
ГЛАВА 3. ИЗМЕНЕНИЕ НЕКОТОРЫХ ПОКАЗАТЕЛЕЙ ГОМЕОСТАЗА В ИШЕМИЗИРОВАННОМ УЧАСТКЕ ТОНКОЙ КИШКИ С АНАСТОМОЗОМ И БЕЗ АНАСТОМОЗА У НЕГЕПАРИНИЗИРОВАННЫХ ЖИВОТНЫХ И ПРИ ВНУТРИВЕННОМ ПУТИ ВВЕДЕНИЯ ГЕПАРИНА.....	44
3.1. Изменение гомеостаза в тонкой кишке при нарушенном регионарном кровотоке без интраоперационного введения гепарина.....	44
3.2. Изменение гомеостаза в тонкой кишке с анастомозом при нарушенном регионарном кровотоке без интраоперационного введения гепарина.....	49
3.3. Изменение гомеостаза в тонкой кишке при нарушенном регионарном кровотоке после внутривенного введения гепарина.....	53
ГЛАВА 4. ИЗМЕНЕНИЕ НЕКОТОРЫХ ПОКАЗАТЕЛЕЙ ГОМЕОСТАЗА В ИШЕМИЗИРОВАННОМ УЧАСТКЕ ТОНКОЙ КИШКИ БЕЗ	

АНАСТОМОЗА И С АНАСТОМОЗОМ ПОСЛЕ ПОДКОЖНОГО ПУТИ ВВЕДЕНИЯ ГЕПАРИНА.....	58
4.1. Изменение гомеостаза в тонкой кишке при нарушенном регионарном кровотоке после подкожного введения гепарина.....	58
4.2. Изменение гомеостаза в тонкой кишке с анастомозом при нарушенном регионарном кровотоке после подкожного введения гепарина.....	62
ГЛАВА 5. ИЗМЕНЕНИЕ НЕКОТОРЫХ ПОКАЗАТЕЛЕЙ ГОМЕОСТАЗА В ИШЕМИЗИРОВАННОМ УЧАСТКЕ ТОНКОЙ КИШКИ БЕЗ АНАСТОМОЗА И С АНАСТОМОЗОМ ПОСЛЕ ИНТРАОПЕРАЦИОННОГО ПАРАВАЗАЛЬНОГО ПУТИ ВВЕДЕНИЯ ГЕПАРИНА.....	68
5.1. Изменение гомеостаза в тонкой кишке при нарушенном регионарном кровотоке после паравазального введения гепарина.....	68
5.2. Изменение гомеостаза в тонкой кишке с анастомозом при нарушенном регионарном кровотоке после паравазального введения гепарина.....	73
5.3. Сравнительная характеристика показателей изменений индуцированных спаек в брюшной полости при различных путях введения гепарина.....	79
ОБСУЖДЕНИЕ.....	82
ВЫВОДЫ.....	94
ПРАКТИЧЕСКИЕ РЕКОМЕНДАЦИИ.....	96
БИБЛИОГРАФИЧЕСКИЙ СПИСОК.....	97

**ПЕРЕЧЕНЬ СОКРАЩЕНИЙ, РАЗНОМЕРНОСТЕЙ И ОБОЗНАЧЕНИЙ
ВЕЛИЧИН, ИСПОЛЬЗОВАННЫХ В ТЕКСТЕ, РИСУНКАХ,
ТАБЛИЦАХ, ДИАГРАММАХ**

АТ III – антитромбин III;

ВК – вязкость цельной крови, усл. ед.;

ИС – индекс стенозирования, %;

КДЭ – коэффициент деформабельности эритроцитов, усл. ед;

КФ – капиллярный фильтрат, мл;

МДА – малоновый диальдегид, мкмоль/л;

ПВ – протромбиновое время, с;

ПО – протромбиновое отношение, усл. ед.;

СОЭ – скорость оседания эритроцитов, мм/ч;

Е – активность каталазы, мкат/л;

Ht – гематокрит, %;

M – средняя арифметическая выборочной совокупности;

m – ошибка средней арифметической;

n – число наблюдений;

p – степень достоверности различий показателей по отношению к исходному результату.

ВВЕДЕНИЕ

Актуальность проблемы. Все большую значимость в настоящее время как в детской, так и во взрослой абдоминальной хирургии приобретает проблема ишемического повреждения кишечника и развития послеоперационного спайкообразования при проведении различного рода вмешательств на органах брюшной полости (Восканян С.Э., Кызласов П.С., 2011; Филенко Б.П., Лазарев С.М., 2012; Баиров В.Г. и др., 2013; Кит О.И. и др., 2013; Liu Y. et al., 2010; Esposito A. J. et al., 2013).

Ишемия кишечника часто наблюдается при острых хирургических заболеваниях и повреждениях органов брюшной полости (Власов А.П. и др., 2006; Важенин А.В. и др., 2007; Воробей А.В. и др., 2008; Аксельров М.А. и др., 2010) с летальностью среди этой группы больных от 12,6 до 72% (Лызинов А.Н., 1993; Voltolini F. et al., 1996).

Многочисленными исследованиями установлено, что после резекции нежизнеспособной части кишечника главными причинами несостоятельности швов межкишечного анастомоза в ближайшем послеоперационном периоде являются отклонения метаболизма в стенке органа, коррелирующие со структурными и функциональными изменениями микроциркуляции в области соустья (Милюкова В.Е., Антипова Е.Ю., 2008; Маркосян С.А. и др., 2011).

На современном этапе изучения патогенеза острой ишемии кишечника основными действенными факторами рассматриваются: активация нейтрофилов периферической крови, процессов образования свободных радикалов и перекисного окисления липидов, активация факторов агрегации тромбоцитов и энергетического метаболизма в клетках (Kalia N. et al., 2003; Cizova H. et al., 2006; Li Y.-Sh. et al., 2010).

Механическое повреждение брюшины является одним из основополагающих факторов в формировании спаечного процесса (Абдуллин У. М., 2000; Агзамов Ф. М., 2000). Однако более часто сращения в брюшной полости обра-

зуются тогда, когда действие механической травмы отягощается воздействием других факторов (Писарева И.В. и др., 2005; Чекмазов И.А., 2008).

Повреждение брюшины, кровотечение в брюшную полость, наличие внутрибрюшной инфекции и инородных тел, воздействие агрессивных химических веществ, внутрибрюшное введение антибиотиков, местная ишемия тканей являются этиологическими предпосылками образования спаек в брюшной полости (Липатов В.А. и др., 2003; Бурлев В.А. и др., 2009; Лазарев С.М., Филенко Б.П., 2009; Whang S.H. et al., 2011).

По поводу спаечной кишечной непроходимости выполняется 3,3% экстренных вмешательств от общего числа лапаротомных операций. Консервативное лечение спаечной болезни брюшины малоэффективно, а после вмешательств рецидивы данного заболевания составляют 32-71%. В 7-10% случаев спаечный процесс в брюшной полости характеризуется злокачественностью, приводя к рецидивирующей кишечной непроходимости (Емельянов С.И., 1997; Седов В.М., Стрижелецкий В.В., 2002; Cirocchi R. et al., 2007; Saribeyoğlu K. et al., 2008).

Большое внимание в настоящее время как в России, так и за рубежом уделяется профилактике внутрибрюшного спайкообразования путем применения различных препаратов (Дубонос А.А., 2009; Турлай Д.М., 2010; Aysan E. et al., 2010; Chu D.I. et al., 2011; Brochhausen C. et al., 2012) и лапароскопического адгезиолизиса (Коновалов А.К., Сергеев А.В., 2003; Дуданов И.П., Соболев Б.Е., 2005; Хасанов А.Г. и др., 2008; Gungor B. et al., 2010).

Миниинвазивные технологии позволяют свести к минимуму хирургическую агрессию, значительно снижают риск образования новых внутриперитонеальных спаек, сокращают сроки восстановления пассажа по желудочно-кишечному тракту, дыхательной функции и реабилитации больных (Коршунов С.Н., 2008; Гаспаров А.С., Дубинская Е.Д., 2013; Fisher C., Doherty D., 2002).

Изыскание новых путей наиболее эффективной профилактики послеоперационного внутрибрюшного спайкообразования, бесспорно, представляет

большой практический интерес не только для абдоминальной хирургии, но и всей хирургии в целом.

Цель работы. Изучить влияние гепарина при различных путях его введения на процесс внутрибрюшного спайкообразования в условиях ишемического повреждения кишечника.

Основные задачи. 1. Изучить некоторые показатели гомеостаза в ишемизированном участке тонкой кишки без анастомоза и с анастомозом, а также степень выраженности спаечного процесса в брюшной полости без введения гепарина.

2. Исследовать некоторые показатели гомеостаза в ишемизированном участке тонкой кишки и выраженность внутрибрюшного спайкообразования после внутривенного введения гепарина в различных дозах.

3. Выявить характер течения ишемического повреждения, регенераторного процесса в ишемизированном участке тонкой кишки без анастомоза и с анастомозом, а также степень выраженности спаечного процесса в брюшной полости после подкожного введения гепарина в различных дозах.

4. Выявить характер течения ишемического повреждения, регенераторного процесса в ишемизированном участке тонкой кишки без анастомоза и с анастомозом, а также степень выраженности спаечного процесса в брюшной полости после интраоперационного паравазального введения гепарина в различных дозах.

Научная новизна исследования. 1. Впервые проведен сравнительный анализ течения ишемического повреждения, регенераторного процесса в тонкой кишке после окклюзии мезентериальных сосудов, формирования кишечных анастомозов при внутривенном, подкожном и паравазальном путях введения гепарина. Показано, что паравазальное введение препарата оказывает наилучший эффект в профилактике внутрибрюшного спайкообразования.

2. Предложен метод профилактики внутрибрюшного спайкообразования путем интраоперационного паравазального введения гепарина.

3. Дана количественная характеристика дозе гепарина в зависимости от пути введения препарата и степени ишемического повреждения тонкой кишки.

Практическая ценность работы. Предложены доступные для клинической практики способы оценки эффективности проводимой гепаринизации при различных путях введения гепарина.

Доказано, что интраоперационное одномоментное паравазальное введение гепарина способствует значительному уменьшению выраженности степени внутрибрюшного спайкообразования, особенно при выполнении реконструктивно-восстановительных операций на кишечнике, сопровождающихся значительным нарушением кровоснабжения органа.

Установлено, что доза гепарина при различных путях его введения должна быть строго регламентирована в зависимости от степени повреждения кишечной стенки.

Положения, выносимые на защиту. 1. Внутривенное введение гепарина при ишемическом повреждении тонкой кишки приводит к достаточно быстрому и высокому нарастанию содержания препарата в патологическом очаге, о чем свидетельствует значительное угнетение свертывающей системы крови, приводящее к развитию геморрагических осложнений.

2. При подкожном введении гепарина происходит замедленное увеличение содержания препарата в исследуемом участке тонкой кишки, что предопределяет развитие более выраженного послеоперационного спайкообразования.

3. Интраоперационное паравазальное введение гепарина при ишемическом повреждении тонкой кишки способствует более быстрому увеличению его концентрации в ишемизированном участке тонкой кишки в отличие от подкожного применения препарата, что приводит к сравнительно меньшему повышению коагуляционных свойств крови и является определяющим фактором в развитии умеренного спаечного процесса в брюшной полости.

Внедрение в практику. Результаты диссертационного исследования внедрены в практику работы Центральной научно-исследовательской лабора-

тории медицинского института Мордовского госуниверситета, включены в программу обучения студентов на кафедре факультетской хирургии медицинского института ФГБОУ ВО «МГУ имени Н.П. Огарева».

Апробация работы. Основные материалы диссертационной работы доложены и обсуждены на научной конференции «XXXIV Огаревские чтения» (Саранск, 2006), V Российском конгрессе «Современные технологии в педиатрии и детской хирургии» (Москва, 2006), III региональной научно-практической конференции «Педиатрия и детская хирургия в Приволжском Федеральном округе» (Казань, 2006), Всероссийской научно-практической конференции с международным участием «Новые технологии в хирургии и интенсивной терапии» (Саранск, 2010), III Межрегиональной научной конференции «Актуальные проблемы медицинской науки и образования» (Пенза, 2011), XI съезде хирургов Российской Федерации (Волгоград, 2011), IX Всероссийской научно-практической конференции «Актуальные проблемы детской хирургии» (Москва, 2011), Всероссийской научно-практической конференции «Актуальные вопросы детской хирургии» (Воронеж, 2011).

Публикации. По теме диссертации опубликовано 16 научных работ, из них 4 работы – в изданиях, перечень которых определен ВАК Минобрнауки России.

Объем и структура диссертации. Работа изложена на 122 страницах компьютерного текста. Состоит из введения, обзора литературы, описания материалов и методов исследования, 3 глав собственных исследований, обсуждения, выводов, практических рекомендаций и библиографического списка, включающего 226 источников, из которых 160 отечественных и 66 зарубежных. Диссертация содержит 19 таблиц и 19 рисунков.

Г Л А В А 1

ОБЗОР ЛИТЕРАТУРЫ

1.1. Функциональные изменения в кишечнике при ишемическом повреждении

На сегодняшний день все большую актуальность в абдоминальной хирургии приобретают вопросы изучения механизмов ишемического повреждения кишечника. Это обусловлено многообразием факторов, приводящих к нарушению кровоснабжения органа, особенно при проведении различного рода хирургических вмешательств (Аксельров М.А., 2010; Беляев А.М. и др., 2010; Баиров В.Г. и др., 2013; Кит О.И. и др., 2013; Stallion A. et al., 2005; Liu Y. et al., 2010).

Ишемия кишечника часто наблюдается при острых хирургических заболеваниях (ущемленная грыжа, кишечная непроходимость, перитонит) и повреждениях органов брюшной полости (Блохин А.В. и др., 2006; Важенин А.В. и др., 2007; Воробей А.В. и др., 2008; Аксельров М.А. и др., 2010). Летальность среди этой группы больных колеблется, по данным ряда авторов, от 12,6 до 72% (Лызиков А.Н., 1993; Voltolini F. et al., 1996). Опыт Sung H.H. et al. (1995), осуществивших 30 резекций и 12 пересадок кишечника у крыс показывает, что среднее время трансплантации составляет 97,19 мин, время тепловой ишемии 115 мин. При этом резекция кишечника, фактически, остается паллиативной операцией, так как не направлена на устранение причины, приведшей к нарушению кишечного кровотока. Ее выполнение сопряжено с трудностью определения жизнеспособности кишки и, следовательно, границ резекции. В силу этого удаление участка кишки, проводимое даже в первые часы заболевания, далеко не всегда обеспечивает эффект, так как больные погибают от прогрессирующего некроза кишечника.

Экспериментальными исследованиями В.Е. Милюкова и Е.Ю. Антипова (2008), С.А. Маркосьяна и др. (2011) установлено, что после резекции нежизне-

способной части кишечника главными причинами несостоятельности швов межкишечного анастомоза в ближайшем послеоперационном периоде являются нарушения метаболизма в стенке органа, коррелирующие со структурными и функциональными изменениями микроциркуляции в области соустья.

Согласно данным литературы, создание экспериментальной модели ишемии-реперфузии характеризуется достаточно высокой вариабельностью (Гринев М.В., Бромберг Б.Б., 2012). В работе Petrat F. et al. (2011) брыжеечную ишемию-реперфузию вызывали путем окклюзии брыжеечной артерии самцов крыс Вистар (90 минут ишемии, 120 минут реперфузии). Derikx J.P.M. et al. (2011) изучали ишемию кишечника на изолированном сегменте тощей кишки у человека (анастомоз по Ру). Ишемия была вызвана путем наложения нетравматического сосудистого зажима с последующей реперфузией, что позволило исследовать острое повреждение эпителиальной выстилки и механизмы последующего ее восстановления. Ding W. et al. (2009) с целью хирургического контроля повреждения впервые создали модель управления при травме верхней брыжеечной артерии и определили оптимальное время, необходимое для развития ишемического повреждения.

Многочисленными исследованиями установлены достаточно многообразные функциональные изменения при ишемии, обусловленные сложными взаимоотношениями нервно-рефлекторных, гемодинамических, метаболических и биологических реакций (Лазебник Л.Б., Звенигородская Л.А., 2003; Derikx J.P.M. et al., 2011). При этом микроциркуляторные нарушения в кишечной стенке носят однотипный характер и зависят, главным образом, от срока ишемии и степени сдавления кровеносных сосудов. В работах В.В. Куприянова и соавт. (1975), В.И. Козлова и соавт. (1993) представлены основные патогенетические звенья нарушения микроциркуляции: 1) появление локального объемного дефицита гемомикроциркуляции; 2) расстройство вазомоторного механизма, приводящего к нарушению распределения потоков крови в тканях с последующим уменьшением функционирующей поверхности обменных микро-

судов; 3) нарушение механизма поддержания гидростатического давления в капиллярах и развитие отека интерстиция; 4) нарастающая гипоксия, приводящая к глубоким изменениям энергогенеза и метаболизма клеток и тканей; 5) расстройство лимфатического дренажа и нарушение проницаемости барьерных образований в системе микроциркуляции. При этом подчеркивается невозможность измерения параметров микроциркуляции в клинической практике. Для данного звена кровообращения отсутствуют практически значимые модели как гемодинамики микрососудов, так и диффузии кислорода из крови в ткани.

Уже при кратковременной ишемии длительностью 1 минута развивается существенное расстройство микрогемодинамики в микроциркуляторном русле брыжейки кишечника. При 3-х часовой ишемии возникает первичный симпатический рефлекс, который продолжается около 3 часов и приводит к спазму прекапиллярных сфинктеров (Пучков К.В. и др., 1991) и редукции кровотока (Старчик Д.А., 1995). По мере увеличения сроков окклюзии спазм артериальных сосудов нарастает и приводит к уменьшению объемной скорости кровотока (Гуло Л.Ф., 1990), что создает условия для возрастания вязкости крови, изменения деформируемости эритроцитов (Малышев В.Д., Плесков А.П., 1994), развития стаза, открытия артериоло-венулярных анастомозов, снижения перфузии тканей кишечной стенки, особенно ее слизистой оболочки (Морстон А., 1989; Питкевич Э.С., 1997). Нарастающая гипоксия обуславливает изменение физико-химических свойств пораженных тканей, еще большее угнетение тонической реакции гладкомышечных элементов прекапиллярных сфинктеров, парез микроциркуляторного русла, выключение капилляров из кровотока (Козлов В.И. и др., 1994). В результате 30-ти и 40-минутной ишемии ядра нейронов становятся нерегулярными с дегенеративными признаками, что приводит к нарушению моторики кишечника (Silva M.A.C.P. et al., 2007).

На современном этапе изучения патогенеза острой ишемии кишечника основными действенными факторами рассматриваются: активация нейтрофилов периферической крови (Kalia N. et al., 2003), процессов образования сво-

бодных радикалов и перекисного окисления липидов, активация факторов агрегации тромбоцитов. Используя сравнительный протеометрический метод с двухмерным электрофорезом в геле для выделения белков в слизистой оболочке ишемизированного кишечника, Y.-Sh. Li et al. (2010) установили, что идентифицированные белки функционально участвовали в клеточных процессах энергетического метаболизма, антиокислительных процессах и анти-апоптозе.

В обзоре В.Д. Малышева и соавт. (1994), статье Sizova N. et al. (2006) показана значительная роль перекисного окисления липидов (ПОЛ) в развитии патологического процесса. Авторы сообщают, что даже при полной ишемии в ткани длительное время сохраняется остаточный кислород, достаточный для инициации липидной пероксидации. Ишемия сопровождается снижением активности ферментных антиоксидантов и уменьшением количества практически всех водо- и жирорастворимых антиоксидантов.

В повреждении участвуют свободные радикалы, генерируемые системой гипоксантин-ксантинооксидаза и панкреатические протеазы просвета кишки (Арсютов В.П. и др., 2011). По данным J.S. Levine, E.D. Jacobson (1995), ишемия инициирует формирование активных оксидантов. Однако W.M. Frederiks et al. (1992) считают, что, возможно, ишемия не столько индуцирует образование свободных кислородных радикалов, сколько снижает активность многих антиоксидантных защитных систем.

Первичным источником радикалов служит гипоксантин-ксантинооксидазная система (Frederiks W.M. et al., 1993). Действительно, как показали эксперименты M.A. Hossain et al. (1995), выполненные на собаках, двухчасовая тепловая ишемия тонкой кишки приводит к увеличению процентного содержания ксантинооксидазы с 18,4 до 84,9%, аккумуляция гипоксантина за этот же срок увеличивается в 2,8 раза. По данным M. Prichard et al. (1991), повышение содержания ксантинооксидазы в тонкой кишке за период ишемии происходит от 27 до 37%.

Ишемия тонкой кишки у крысы продолжительностью 30 минут сопро-

вождается снижением содержания в органе АТФ, НАД, НАДФ примерно на 40% от исходного уровня (Canada A.T. et al., 1993). Клиническими исследованиями также доказано снижение концентрации вазоактивных циклических нуклеотидов (цАМФ, цГМФ) и серотонина в условиях развивающегося воспаления (Макарян А.П. и др., 1989). М. Jian et al. (1993) установили связь между свободно-радикальными реакциями и гемореологическими характеристиками. По их данным, вязкость цельной крови при низких скоростях сдвига коррелирует с ПОЛ. Последнее может приводить к снижению деформируемости эритроцитов, инициировать гемореологические нарушения. Связанные с инициацией ПОЛ, изменение реологических характеристик в процессе кишечной ишемии блокируется в присутствии фермента супероксиддисмутазы (СОД). Н. Weixiong et al. (1994) полагают, что само образование свободных радикалов при ишемии не является единственным фактором повреждающим слизистую оболочку кишки.

1.2. Морфологические изменения в кишечнике при ишемическом повреждении

Н.Е. Ярыгин и соавт. (1996) выделяют 4 морфологических критерия, лежащих в основе капилляротрофической недостаточности системы микрогемодинамики: 1) редукция истинных капилляров, связанная с продолжительной ишемией органов и тканей. Хронический дефицит притока артериальной крови в ткани приводит к малокровию и запустеванию капилляров, облитерации их просвета, атрофии и исчезновению эндотелиоцитов, разрыхлению, фрагментации и лизису базальной мембраны; 2) преобразование истинных капилляров в емкостные (депонирующие) сосуды. Подобная перестройка капилляров возникает в условиях застойного венозного полнокровия, связанного с нарушением оттока крови из органов и тканей; 3) первичный дефицит в микроциркуляторном русле истинных капилляров. Этот критерий свойственен недоношенности и отражает собой незрелость конструкции системы микрогемодинамики, прежде всего ее обмен; 4) программированная редукция истинных капилляров.

Морфологические изменения при острых нарушениях мезентериального кровообращения зависят от их вида и сроков, прошедших с момента начала заболевания. При этом в кишечнике большей частью повреждаются энтероциты и их микроворсинки, которые отекают и слущиваются. По мнению U. Haglund (1994), первым признаком повреждения слизистой оболочки при ишемии является повышение ее проницаемости. Локальные механизмы адаптации слизистой заключаются в увеличении экстракции кислорода, которые включаются при снижении кровотока примерно до 50%. Однако гипоксическое повреждение развивается, так как при этом сохраняется кровоснабжение только базальных отделов ворсины. Гистологически обнаруживается резкое расстройство кровообращения в виде отека, полнокровия, кровоизлияний, стазов и тромбозов. Деструкция слизистой в конце ишемии носит диффузный характер и постоянно прогрессирует. Некротические изменения начинаются с верхушки ворсин и сопровождаются десквамацией эпителия. В качестве компенсаторной реакции в ответ на ишемическое повреждение происходит быстрое сокращение собственной пластинки и сужение эпителия по типу “молнии” с целью сохранения эпителиальной выстилки в тонкой кишке (Grootjans J. et al., 2011).

Повышение проницаемости сосудов способствует возникновению интерстициального отека кишечной стенки, преимущественно в слизистой и подслизистой оболочках (Шкодивский Н.И., 1988; Давыдов Ю.А., 1994). Выход белков с низким молекулярным весом в интерстициальное пространство ведет к возрастанию концентрации грубодисперсных белков, что способствует тромбированию сосудистого русла. Тромбоз появляется в первую очередь в венах и капиллярах, в более поздние сроки тромбируются мелкие артерии. Микроциркуляторные нарушения кровообращения в стенке кишки, заканчивающиеся некрозом, при окклюзиях наступают вторично и обусловлены окклюдующими факторами (Александров П.Н., Горизонтова М.П., 1988; Шинкаренко В.С., Кольянтес Х.Х., 1989).

В статье E. Schlichting et al. (1995) представлены данные о том, что при

ишемии происходит повышение проницаемости стенки кишки для молекул инулина и маннитола, сохранение ворсин и закупорка крипт слизистой, падение трансэпителиальной разности потенциалов, появление эндотоксина в асцитической жидкости, угнетение регенерации, которое усиливается от тощей к прямой кишке.

Б.М. Белик (1991), проводя интраоперационную биомикроскопию внутривенной микроциркуляции, выделяет 3 стадии ишемического повреждения. Первая стадия (компенсированная) острой ишемии (продолжительность не более 1 часа) характеризуется обратимыми нарушениями внутривенной микроциркуляции и сохранением жизнеспособности кишки. Происходит десквамация покровного эпителия, который восстанавливается к 7-м суткам. Вторая (субкомпенсированная) стадия острой ишемии (продолжительность 1–2,5 часа) соответствует критической, но все же имеет обратимый уровень нарушений внутривенной микроциркуляции с продолжительным периодом ее восстановления (до 48 часов). Имеет место очаговый субтотальный некроз слизистой, подслизистой и частично мышечной оболочки кишки. Репаративная регенерация завершается к 3–6 месяцам с грубыми рубцово-дистрофическими изменениями. При третьей (декомпенсированной) стадии острой ишемии (свыше 2,5 часов) наступают необратимые расстройства микроциркуляции с некрозом кишки.

По данным В.С. Савельева и И.В. Спиридонова (1979), у собак необратимые изменения в кишечной стенке развиваются в сроки от 3 до 6 часов после артериальной окклюзии. В послеишемическом периоде через 48 часов начинается гнойное воспаление, а через 6 суток – регенерация, происходит атрофия лимфоидного аппарата, разрастание соединительной ткани. В отдельных случаях кишечник оказывается укороченным и с меньшим диаметром. В статье G. Shyes et al. (1992) показано, что 45-минутная ишемия тонкой кишки у крыс сопровождается 100% летальностью.

Ю.А. Давыдов (1994) описывает 2 вида инфаркта кишки – геморрагиче-

ский и ишемический. Первый образуется вследствие прилива артериальной крови по коллатералям, но поскольку коллатеральное русло функционирует недостаточно, то притекающей крови хватает только для пропитывания тканей и формирования геморрагического инфаркта. Макроскопически кишечник выглядит темно-вишневым или почти черным. Формирование ишемического инфаркта органа объясняется ничтожно малым количеством или полным отсутствием окольного кровообращения. При ишемическом инфаркте стенка кишки истончается и легко рвется.

Отсутствие знаний о резервных возможностях анастомозирующей внутриорганной артериальной сети, по мнению С.А. Маркосьяна (1999), часто не позволяет хирургу свободно ориентироваться в выборе характера оперативного вмешательства при различных повреждениях кишечной стенки. Автор предполагает, что на состояние коллатеральной сети также влияет и возрастной фактор.

Вышеизложенные данные находят свое подтверждение в работе П.А. Гелашвили и соавт. (2011), где продемонстрирован методический подход, в основе которого лежало использование самоорганизующейся карты Кохонена. Это позволило выявить изменения диаметров микроциркуляторного кровеносного русла подслизистого сплетения толстой кишки в онтогенезе человека.

Общеизвестно, что существенную роль в адаптации тканей к ишемии играет коллатеральное кровоснабжение. Как показали исследования, проведенные M.D. Randall (1993), единственным источником кровоснабжения тканей при острой артериальной окклюзии являются коллатеральные сосуды, в основном, не новообразованные, а уже существующие.

В монографии В.В. Куприянова и соавт. (1975) достаточно полно освещены вопросы, касающиеся структурной организации, функционирования и перестройки микроциркуляторного русла при воздействии повреждающего фактора. При этом, как показывают авторы, большое биологическое значение имеет включение многочисленных артериоло-венулярных коммуникаций,

обеспечивающих при необходимости разгрузку капиллярного русла и ускорение транспорта крови в органах. Одним из механизмов раскрытия артериоло-венулярных анастомозов, по их мнению, является рефлекс на возникновение местного капиллярного застоя. Однако кровоток по окольным путям не способствует нормальной васкуляризации, если рабочие элементы тканей не получают кислорода и питательных веществ или не могут освободиться от ненужных метаболитов. Важную роль артериоло-венулярного шунтирования крови, как одного из механизмов разгрузки кровеносного русла от чрезмерного его перенаполнения, подчеркивает В.В. Гагарин (1991).

По данным И.Н. Кузьминой (1992), при пересечении тонкокишечных артерий первого порядка первостепенное значение в восстановлении нарушенного кровотока принадлежит анастомозам, расположенным по брыжеечному краю кишки. На их основе развивается главный окольный путь кровотока, который получает кровь из краевых непересеченных экстраорганных артерий. При анатомической недостаточности этих коллатералей появляющиеся многочисленные мелкие сосуды-коллатерали в брыжейке не способны обеспечить питание ишемизированного участка органа.

При нарушении кровотока у животных и человека внутренние органы проявляют высокую, но потенциально различную компенсаторную приспособляемость к быстрому восстановлению своих основных физиологических показателей. Многими исследователями установлено, что пластичность сосудов у собаки выражена в большей степени, чем у человека, ее кишечник обладает большей жизнеспособностью благодаря компенсаторной приспособляемости артериального русла органа и брыжейки. Однако, в целом, морфология органа, особенности его компенсаторного ответа у них характеризуются однотипностью. Указанное позволяет перенести закономерности приспособительной реакции сосудистого русла кишечника при ишемии у собак на таковые у человека (Парпиев А.П., Ходжанов С.Р., 1988).

Изучение коррекции ишемических нарушений в кишечнике в настоящее

время представляет значительный интерес (Mallick I.H. et al., 2004). Так, проведенные исследования Н. Chen et al. (2011) показали, что солевой раствор, обогащенный водородом, значительно ослабляет тяжесть ишемической травмы кишечника с ингибированием индуцированного ишемией-реперфузией апоптоза, содействует распространению энтероцитов, существенно ограничивает инфильтрацию нейтрофилами, окисление липидов, улучшает сократительный ответ на введение хлорида калия. По данным С.Н. Lee et al. (2012), длительное энтеральное введение аргинина способствовало уменьшению содержания холестерина, оксида азота, цитрулина и орнитина в сыворотке крови, содержания белка слизистой оболочки подвздошной кишки, а также возрастанию концентрации плазменного аргинина. На основании полученных данных авторами сделано заключение о необходимости дальнейшего изучения влияния этого препарата на морфологию кишечной стенки. Также отмечено положительное влияние на течение ишемии стволовых клеток (Abarbanell A.M., 2010).

Существенными представляются работы в этой области и других ученых. Так в статье Х. Lu et al. (2011) показано, что ингибирование активации комплемента человеческим ускоряющим распад фактором может оказаться полезным для лечения постишемических воспалительных травм, связанных с увеличением продукции С-реактивного белка. Исследованиями А.Е. Martin et al. (2005) установлено, что гепарин-связывающий эпидермальный фактор роста (EGF) являлся кишечным цитопротекторным агентом. Его введение способствовало улучшению регенерации кишечника в течение всего эксперимента и после его проведения. По данным А.С. Medeiros et al. (2006), глютан и глютамин снижали бактериальную транслокацию у крыс, подвергнутых кишечной ишемии-реперфузии. Кроме того, в многочисленных публикациях отмечено положительное влияние на течение ишемии кишечника таких препаратов как пируват в высоких дозах (Petrat F. et al., 2011), ресвератрол в низких дозах (Petrat F., de Groot H., 2011).

Анализ литературных данных показал, что нарушения исходного морфо-

функционального статуса кишечника при ишемическом повреждении, возможности его компенсаторно-приспособительных реакций изучены достаточно полно. Поэтому наличие знаний о резервных возможностях анастомозирующей внутриорганной артериальной и венозной сети позволит хирургу свободно ориентироваться в выборе характера вмешательства при различных повреждениях кишечной стенки, в том числе при проведении объемных реконструктивно-восстановительных операций.

1.3. Этиология и патогенез спайкообразования

Механическое повреждение брюшины является одним из основополагающих факторов в формировании спаечного процесса (Абдуллин У.М., 2000; Агзамов Ф.М., 2000). Однако более часто сращения в брюшной полости образуются тогда, когда действие механической травмы отягощается воздействием других факторов (Власов А.П. и др., 2006; Чекмазов И.А., 2008; Восканян С.Э., Кызласов П.С., 2011; Филенко Б.П., Лазарев С.М., 2012; Esposito A.J. et al., 2013).

Повреждение брюшины, кровотечение в брюшную полость, наличие внутрибрюшной инфекции и инородных тел, воздействие агрессивных химических веществ, внутрибрюшное введение антибиотиков, местная ишемия тканей и дегрануляция лизосомальных ферментов являются этиологическими предпосылками образования спаек в брюшной полости и развития послеоперационной спаечной кишечной непроходимости (Байбеков И.М. и др., 1996; Липатов В.А. и др., 2002; 2003; Писарева И.В. и др., 2005; Бурлев В.А. и др., 2009; Филенко Б.П., Лазарев С.М., 2009; Whang S.H. et al., 2011).

Послеоперационное восстановление поврежденных поверхностей брюшины начинается с экссудации различных биологических веществ, белков плазмы крови, появления клеток ретикулоэндотелиальной системы, участвующих в процессе адгезиогенеза. К этим клеткам относятся: 1) лейкоциты, выделяющие лизосомальные ферменты и фактор роста моноцитов (MGF), 2) фиб-

робласты, продуцирующие фибриноген и фактор роста фибробластов (FGF), 3) эндотелиоциты, являющиеся источником тромбопластина, NO и сосудисто-эндотелиального фактора роста (VEGF), 4) мезотелиальные клетки брюшины (Земляной А.Г., 1989; Матвеев Н.Л., Арутюнян Д.Ю., 2007; di Zerega G.S., Rodgers K.E., 1992; DiZerega G.S., 1997; Gainsbury M.L. et al., 2010).

До операции в брюшной полости содержится 20–40 мл перитонеальной жидкости с небольшим количеством лейкоцитов (в основном оседлые макрофаги), плазменные белки (включая фибриноген). Сразу же после травмы количество перитонеальной жидкости резко увеличивается. В ее клеточном составе преобладают полимононуклеарные лейкоциты. Но если отсутствует инфекция, они быстро исчезают, и полимононуклеарные лейкоциты трудно найти в более поздних стадиях послеоперационного восстановления. Содержание макрофагов максимально увеличивается к 5-му дню, их количество начинает преобладать среди лейкоцитов. Активность макрофагов в послеоперационном периоде значительно выше по сравнению с оседлыми макрофагами: повышена фагоцитарная, окислительная активность, они выделяют большое количество медиаторов воспаления и ферментов (циклооксигеназу, липооксигеназу, активатор плазминогена, ингибитор активатора плазминогена, коллагеназу, эластазу, фактор некроза опухоли (TNF- α), участвующий в NO-опосредованном апоптозе и т.д.). Причем кинетика, с которой происходят эти изменения в функциях макрофагов, отличается для каждого вида деятельности, показывая очень сложную регуляцию указанных процессов. Наиболее важная функция макрофагов для процесса перитонизации – это участие в мобилизации мезотелиальных клеток (Магалашвили Р.Д., 1985; Державин В.М. и др., 1989; Харин В.Г., 1990; Магомедов М.А., 2004; Ахмадиев Э.Э., 2016; Rodgers K.E., di Zerega G.S., 1993).

Травма брюшины часто сопровождается внутрибрюшным кровотечением, что так же является важным этиологическим фактором спайкообразования. В экспериментах, проведенных К.С. Маиловой с соавт. (2012), отражена зависимость спаечного процесса от наличия в брюшной полости крови и ее компонен-

тов. Авторы доказали, что цельная кровь дает более сильный адгезиогенный эффект, чем плазма или эритроциты. При этом для индукции спаек достаточно 0,125 мл крови, при использовании доз до 0,5 мл эффект усиливается экспоненциально.

Особая роль отводится и микрофлоре, которая проникает из просвета кишечника. Микроорганизмы, попавшие в брюшную полость, выделяют факторы, нарушающие метаболизм мезотелия брюшины и повреждающие клеточные мембраны. Этот процесс сопряжен с нарушением кровообращения в зоне воспаления, повышением проницаемости сосудов и экссудацией белков в брюшную полость (Ковалев М.М., Рой В.П., 1984; Харин В.Г., 1990; Панков С.А. и др., 2004; Печенин О.Д. и др., 2005). В итоге нарушается баланс между фибринолитическими свойствами брюшины и активностью эндотелиального тромбопластина. Последний, активно действуя на экссудат, способствует его свертываемости, образовавшийся фибрин через несколько часов после операции склеивает между собой петли кишечника (Рубанова Л.В. и др., 2004). Кроме этого, процесс спайкообразования усугубляется явлениями пареза кишечника, который является неотъемлемой частью перитонита, в том числе и аппендикулярного (Русак П.С., Толстанов А.К., 2005; Дерябин А.А., 2013). Парез кишечника способствует длительному контакту десерозированных и ишемизированных участков петель между собой, развитию послеоперационного “компармент”-синдрома, затрудняющего легочную вентиляцию (Шеянов С.Д. и др., 2012). Подобные изменения со стороны органов брюшной полости и грудной клетки способствуют гипоксии и нарушению моторики желудочно-кишечного тракта, приводя в конечном итоге к анемизации больного и развитию спаечного процесса на фоне снижения репаративных возможностей брюшины (Тишинская З.В., Протасов Е.Л., 1980; Балакина И.В., 1999; Рубцов О.Ю., 2005; Diamond M.P. et al., 1997).

Повреждение серозной оболочки органов брюшной полости и формирование спаек также имеет сходство с патогенезом некротизирующего фасциита Фур-

ные на фоне перитонита и патологии органов панкреато-дуоденальной системы. Учитывая особенности анатомической архитектоники сосудистой сети поверхностной фасции, характеризующейся наличием перекрещивающихся коллагеновых и эластических волокон, создающих предпосылки для замедления кровотока и тромбообразования, ряд авторов подчеркивает значимость тромбоза микроциркуляторного русла поверхностной фасции (Алиев С.А. и др., 2015).

Другая картина наблюдается при присоединении к воспалительному процессу аутоиммунного или аллергического компонента (Прутовых Н.Н. и др., 2002; Баранов Г.А. и др., 2004; Гобеджишвили В.В., Келасов И.Г., 2011). В результате аллергической реакции замедленного типа воспалительный процесс затягивается на длительное время, в брюшине наступают более глубокие дистрофические и обменные нарушения, следствием которых является нарушение равновесия ферментных систем. Протеолитическую активность, в том числе и фибринолитические свойства, брюшина утрачивает, активация профибринолизина не наступает. Выпавший фибрин стабилизируется, на нем оседают фибробласты, а фибриновые наложения подвергаются организации. С 5-го дня на фибриновых наложениях появляются мезотелиоциты, которые, пролиферируя, покрывают всю их поверхность. Таким образом, причиной индивидуальной повышенной склонности к спайкообразованию являются аутоиммунные повреждения брюшины, развивающиеся на фоне дисбаланса циркулирующих полисахаридов плазмы крови и лейкоцитарных ферментных систем, нарушения трофической функции Т-клеточного звена иммунитета (Писарева И.В. и др., 2005; Гомон М.С. и др., 2008; Ефременков А.М., Липатов В.А., 2009; Петлах В.И. и др., 2014).

Как показали исследования, проведенные А.К. Коноваловым и соавт. (2005), у больных со спаечными осложнениями наблюдалась выраженная лимфоцитарно-макрофагальная реакция в обеих фазах воспаления, наличие обильного экссудата с волокнами фибрина, эозинофилов, фибробластов, избыточный выход лимфоцитов в 1-ю фазу общей клеточной реакции, преобладание лимфоцитарно-макрофагальных элементов при резком снижении числа нейтрофилов во

2-й фазе. Средняя скорость ацетилирования была достоверно выше, чем у больных с благоприятным течением послеоперационного периода.

В механизме общих патофизиологических реакций большую роль играют нарушения водно-электролитного обмена (Плечев В.В., Панков С.А., 2004). Они проявляются изменениями объема (объем циркулирующей крови и плазмы, белковый и фосфатный буфер), концентрации (K^+ , Na^+ , Cl^-) и распределения (секвестрация жидкости в кишечнике и брюшной полости, панкреатическая секвестрация, “феномен трансминерализации”). Возникшие изменения приводят к нарушению соотношения между внеклеточным и внутриклеточным водными секторами вплоть до развития общей гипогидратации (Кулаков В.И. и др., 1998; Багненко С.Ф. и др., 2015; Седов В.М. и др., 2015).

При острой спаечной кишечной непроходимости за счет потери воды развивается клеточная дегидратация, увеличивается потеря электролитов, уменьшается давление интерстициальной жидкости, снижается объем циркулирующей крови, всасывание из кишечника резко нарушается. В его просвете, стенках, а также в брюшной полости накапливается большое количество жидкости в виде геморрагического транссудата за счет убыли ее в других органах и тканях. Происходит потеря ионов K^+ с развитием гипокалиемического синдрома (адинамия, нарушение сократительной способности миокарда и внутрисердечной проводимости, парез желудочно-кишечного тракта) (Сергеев А.В., 1996).

Особое место в патогенезе острой кишечной непроходимости занимают нарушения гемодинамики, возникающие вследствие нервно-рефлекторных, гуморальных и метаболических изменений. Гиповолемия, нарушение микроциркуляции, повышение вязкости крови, агрегация форменных элементов, спазм сосудов приводят к недостаточности органного кровообращения паренхиматозных органов, ферментемии, гиперкальциемии, фосфатурии, тромбозу мелких сосудов, возникновению сладж-синдрома (Брежнев В.П., Капитонов А.С., 1988; Чернов В.Н., Белик Б.М., 2008).

Одним из важных звеньев в патогенезе острой спаечной кишечной непроходимости является развивающаяся недостаточность гипофизарно-надпочечниковой системы. При этом мобилизуется функция надпочечников, в кровь выделяется дополнительное количество кортикостероидов, запасы которых постепенно истощаются (Борисов А.Е. и др., 2006; Фадеев В.В., 2008; Сапин М.Р. и др., 2013; Burry L.D, Wax R.S., 2004).

Наконец, в патогенезе острой непроходимости кишечника важную роль играет шок, развивающийся чаще всего при странгуляционных формах непроходимости с высокой локализацией препятствия (Яковенко В.Н. и др., 2003).

По данным В.П. Скипетрова и соавт. (2011) на процесс спайкообразования в брюшной полости значительное влияние оказывает ферментемия, так называемый “протеазный взрыв”, характерный для стадии гиперкоагуляции при развитии тромбгеморрагического синдрома, или синдрома внутрисосудистого свертывания крови (Дуткевич И.Г., 2013). Выраженный парез кишечника, артериоло-венулярный сброс в системе верхней брыжеечной артерии, истончение и сдавление кишечной стенки способствуют внутриорганной ишемии и развитию синдрома “шокового органа”. Артериальный спазм, централизация кровообращения и депонирование крови в венозном русле в условиях локальной гиповолемии приводят к нарушению мембранного транспорта и дисфункции эндотелия капилляров микроциркуляторного русла паренхиматозных органов и, в первую очередь, кишечника (Савельев В.С., Спиридонов И.В., 1979).

Спаечная кишечная непроходимость на фоне недостаточности функции коркового слоя надпочечников, активизации ангио- и мембранодеструктивных процессов также может быть следствием послеоперационного панкреатита, при котором наблюдается транслокация панкреатических ферментов в брюшную полость (панкреатогенный шок), что приводит к выраженному парезу, нарушению дренажной функции лимфатической системы кишечника, повышению α -амилазы плазмы крови и мочи, повреждению эндотелия крове-

носных сосудов и лимфоэпителия брюшины, характерным для ферментативного перитонита (Женчевский Р.А., 1989).

Повреждение клеточных мембран на фоне системного липидного дистресс-синдрома способствует диссеминации эндотелиального тромбопластина, являющегося одним из основных плазменных факторов гемокоагуляции и активно участвующего в реакциях эндотелизации фибрина при формировании спаек (Власов А.П. и др., 2006; Скипетров В.П. и др., 2011). Снижение фагоцитирующей активности клеток моноцитарно-макрофагальной системы, связанное с их функциональным состоянием, замедление фибринолиза и окислительного фосфорилирования элементов внеклеточного матрикса (коллагена, эластина, гиалуроновой кислоты, гликогена) углубляет имеющиеся проявления гипогликемического шока в тканях, что объединяет патогенез спайкообразования с развитием приобретенных коллагенопатий, гипорегенераторных анемий и ретикулоэндотелиозов, характерных для синдрома полиорганной недостаточности и заболеваний, связанных с иммунодефицитом (Коновалов А.К. и др., 2005; Хабриев Р.У. и др., 2016; Чикунова А.П., 2016).

Таким образом, в настоящее время изучению этиопатогенетических аспектов спайкообразования посвящено большое количество публикаций. Тем не менее, большинство работ ориентировано лишь на формальное перечисление изменений, обнаруживаемых при том или ином патологическом процессе. Это крайне затрудняет выбор лечебно-профилактических мероприятий, направленных на предупреждение значительного внутрибрюшного спайкообразования и послеоперационных осложнений, обусловленных спайками.

1.4. Профилактика и методы лечения спаечной кишечной непроходимости

Хирургические заболевания и осложнения, обусловленные спайками, могут возникать уже в ближайшем послеоперационном периоде (Мидленко В.И. и др., 2011). Согласно сводным данным экспертов Международного общества изучения спаек (International Adhesion Society, Dallas, TX, USA, 2015), адгезив-

ный процесс является наиболее частым осложнением хирургических операций на органах брюшной полости. По поводу абдоминальных спаек ежегодно в клиниках хирургического профиля лечится около 1% ранее оперированных пациентов, у 50–75% этой группы больных ситуация осложняется развитием спаечной кишечной непроходимости, что сопровождается летальностью от 10 до 15%. По поводу указанной патологии выполняется 3,3% экстренных вмешательств от общего числа лапаротомных операций. Консервативное лечение спаечной болезни брюшины малоэффективно, а после вмешательств рецидивы данного заболевания составляют 32–71%. В 7–10% случаев спаечный процесс в брюшной полости характеризуется злокачественностью, приводя к рецидивирующей кишечной непроходимости (Емельянов С.И., 1997; Седов В.М., Стрижелецкий В.В., 2002; Cirocchi R. et al., 2007; Saribeyoğlu K. et al., 2008). По данным В.Д. Федорова с соавт. (2004), 643 (7,3%) из 8861 повторной госпитализации непосредственно связаны со спаечным процессом. За 10-летний период было произведено 446 (5%) оперативных вмешательств, показанием к которым явилась необходимость разделения сращений между органами брюшной полости. Из них только в 200 (2,4%) наблюдениях поводом к операции послужило развитие спаечной тонкокишечной непроходимости.

Среди причин тонкокишечной непроходимости роль спаек особенно велика (Эминов В.Л., 2010). Спайки являются наиболее частой причиной острой спаечной кишечной непроходимости (Тгораев А.А. и др., 1991; Ушкац А.К. и др., 2004; Абдуллин С.Г., 2004; Тотиков В.З. и др., 2006). Они обуславливают от 30 до 41% от всех случаев непроходимости, требующих повторных, нередко неоднократных вмешательств (Филенко Б.П. и др., 2010). В ходе исследования, проведенного С.Г. Шаповальянцем и др. (2009), выявлены 6 факторов риска рецидива спаечной непроходимости: наличие острой спаечной тонкокишечной непроходимости в анамнезе, количество ее эпизодов, лейкоцитоз, отсутствие пневматоза толстой кишки при рентгенологическом исследовании в случае тонкокишечной непроходимости, большое количество отделяемого из желудка

по зонду, выраженное замедление пассажа бариевой взвеси по тонкой кишке.

На протяжении многих лет летальность при острой спаечной тонкокишечной непроходимости остается высокой и, по данным многих авторов, составляет от 9 до 21%, значительно увеличиваясь при необходимости экстренной операции (Кригер А.Г. и др., 2001; Чекмазов И.А., 2008; Бисмильдин Х.Б. и др., 2016). При этом спаечный процесс в брюшной полости отличается полиморфизмом. Существует мнение, что адгезивные изменения обычно локализуются в зоне оперативного вмешательства либо перенесенного воспаления (Гуща А.Л. и др., 1991; Баранов Г.А., Карбовский М.Ю., 2006; Sahin D.A. et al., 2007; Tingstedt B. et al., 2007).

Внутрибрюшные спайки образуются в результате абдоминальных операций до 93–100% случаев (Степанян С.А. и др., 2012). Наиболее высокий процент осложнений, обусловленных непроходимостью кишечника, характерен для операций по поводу деструктивного аппендицита (52%), различного рода гинекологических заболеваний (30%), холецистэктомии (7%), ушивания перфоративной язвы (5%), по поводу травмы живота различной локализации (4%) (Стрижелецкий В.В. и др., 2011). По данным В.А. Юрчука и соавт. (2005), основной причиной спаечной болезни у детей явились операции по поводу острого аппендицита (93,4%). Остальные операции, осложнившиеся развитием спаечного процесса в брюшной полости, были представлены единичными наблюдениями (спленэктомия – 0,9%, дезинвагинация – 0,7% и т.д.).

В современной хирургии профилактика образования спаек имеет три направления: уменьшение травмы брюшины, снижение воспаления в зоне операции, отграничение поврежденных серозных поверхностей с помощью нанесения защитных пленок на мезотелий (Филенко Б.П., 2000; Бебуришвили А.Г. и др., 2002; Багненко С.Ф. и др., 2008; Гобеджишвили В.В., 2013; Восканян С.Э., Кызласов П.С., 2011; Falabella C.A. et al., 2010).

Большое внимание в настоящее время, как в России, так и зарубежом уделяется профилактике внутрибрюшного спайкообразования путем примене-

ния различных препаратов (Дубонос А.А., 2009; Турлай Д.М., 2010; Aysan E. et al., 2010; Chu D.I. et al., 2011; Brochhausen C. et al., 2012). Так, в работе И.Ф. Суфиярова (2010) приводятся данные о проведении больным профилактического противовоспалительного лечения в раннем послеоперационном периоде путем введения в брюшную полость «Коллагеназы КК» и цитостатического препарата «Циклофосфан». Как указывают авторы, в первом случае эффект достигается за счет избирательного деструктивного воздействия на коллаген формирующихся брюшинных спаек, во втором – за счет подавления гиперпродукции соединительной ткани в ответ на операционную травму. Аналогичные результаты представлены в статье А.К. Коновалова и А.В. Сергеева (2004).

В исследовании, проведенном С.В. Поройским (2003), дана морфологическая характеристика влияния на послеоперационный спаечный процесс, регенерацию дефектов брюшины таких препаратов как «Клексан», «Куриозин» и «Эльтон». Автором отмечена достаточно высокая эффективность представленных препаратов в предупреждении развития спаечного процесса в брюшной полости.

Другим направлением профилактики образования внутрибрюшных спаек является блокирование активности ферментов синтеза коллагена и уменьшение уровня ионизированного Ca^{2+} на поврежденной поверхности кишки. С этой целью применяются соответственно такие препараты как изонидез и гель натриевой соли карбоксиметилцеллюлозы (Чекмазов И.А. и др., 1995; Вербицкий Д.А., 2004).

Учитывая патогенез спайкообразования, в стадию гиперкоагуляции и ферментемии тромбгеморрагического синдрома, сопровождающего плановые и экстренные хирургические вмешательства, необходимым компонентом предоперационной подготовки больных является проведение инфузионной терапии коллоидными растворами 5 или 10% глюкозы, парентерального введения витамина С, аденозинтрифосфорной кислоты с целью восполнения энергозатрат и объема циркулирующей крови, предупреждения гипогликемического шока и

стабилизации гемодинамики (Атясов Н.И. и др., 1998). Пациентам с признаками хронической недостаточности функции коры надпочечников и анемией возможно применение глюкокортикостероидов с ангио- и мембранопротекторной целью (Борисов А.Е. и др., 2006; Машковский М.Д., 2013).

Имеются данные о применении в послеоперационном периоде динамической лапароскопии, во время которой выполняется механическое разделение рыхлых послеоперационных сращений, удаляется выпот и образовавшийся фибрин (Курбанов К.М. и др., 2006; Климович И.Н. и др., 2015). При выполнении лапароскопических вмешательств могут применяться противоспаечные средства для отграничения серозных оболочек органов брюшной полости и париетальной брюшины передней брюшной стенки.

Из препаратов барьерного действия на сегодняшний день заслуживает внимания использование гелей полимеров (Новиков А.С. и др., 2007; Эминов В.Л., 2009). Как показали исследования, проведенные А.А. Дубонос (2009), применение указанного средства с целью первичной профилактики спаечной болезни способствует уменьшению выраженности спаечного процесса в брюшной полости в 7,3 раза по сравнению с животными без первичной профилактики, и в 3,2 раза по сравнению с животными, которым в брюшную полость вводился раствор полиглюкина.

Противоспаечные гели («Мезогель») могут применяться для профилактики спаек в сочетании с интубацией тонкого кишечника (Котков П.А., Борсак И.И., 2016). Являясь биodeградируемыми инертными соединениями, они не отграничиваются в брюшной полости и не образуют гранулем. Применение противоспаечных гелей на основе гиалуроновой кислоты активизирует фибринолиз, но может препятствовать регенерации тканей в послеоперационном периоде.

Наряду с широко известными способами уменьшения воспалительной реакции в зоне операции некоторые исследователи используют синтетические рассасывающиеся шовные материалы («Викрил», «Полисорб», «Биосин», «Дексон», «Максон») (Адамян Л.В., 1995; Минаев С.В. и др., 2006). Основу противо-

воспалительного эффекта рассасывающихся швов составляют биологическая инертность и гидролитическое расщепление волокон до гликолевой и молочной кислот, которые поглощаются тканями и метаболизируются организмом (Бебуришвили А.Г. и др., 2004; Лаврешин П.М. и др., 2012).

Весьма перспективными методами профилактики внутрибрюшного спайкообразования по мнению ряда исследователей является озонотерапия и гипербарическая оксигенация. Озонотерапия и гипербарическая оксигенация в послеоперационном периоде улучшают оксигенацию брюшной полости, способствуют повышению фибринолитической активности перитониального экссудата, что может использоваться в комплексе интенсивной терапии для профилактики и лечения послеоперационных спаечных осложнений (Сергеева В.В. и др., 2005; Лаврешин П.М. и др., 2011; Гобеджишвили В.В., 2013).

Согласно данным зарубежной литературы, хорошим профилактическим противоспаечным эффектом обладают протеолитические ферменты (De Lano F.A. et al., 2012), вещества, активизирующие фибринолитическую систему крови (Esposito A. J. et al., 2013), пептидный ингибитор (Ward B.C. et al., 2011), макромолекулярный перекрестно-связанный 2% гидрогель и карбоксиметилцеллюлоза (Falabella C.A. et al., 2010; Greenawalt K.E. et al., 2011; Park J.S. et al., 2011; Townsend K.L. et al., 2011), антиоксиданты (Yuzbasioglu M.F. et al., 2008; Gainsbury M.L. et al., 2010), гемостатические (Hoffmann N.E. et al., 2009) и другие препараты, а также инсуффляция углекислого газа в брюшную полость (Molinas C.R., Konincks P.R., 2000; Miyano G. et al., 2006; Peng Y. et al., 2009). Как показали опыты по использованию ряда синтетических материалов в качестве средств профилактики внутрибрюшного спайкообразования, наиболее эффективными из них оказались вспененный и конденсированный политетрафторэтил (Raptis D.A. et al., 2011).

У всех больных после проведения вышеуказанного курса профилактического консервативного лечения обращало на себя внимание изменение характера спаечного процесса. Спайки становились более рыхлыми, “студнеобразны-

ми”, большинство из них разделялись тупым путем. Такой трансформации были подвержены даже длительно существующие спайки. Адгезиолизис становится более безопасным и малотравматичным, особенно в случае распространенного спаечного процесса (Коновалов А.К., Сергеев А.В., 2004).

Причинами возникновения брюшных спаек многие исследователи считают большую травматичность традиционного открытого лапаротомного доступа с нарушением на значительном протяжении целостности кожи, мышечных массивов, апоневрозов, париетальной брюшины во время операции, наличие в брюшной полости инфекции и длительный парез кишечника после оперативного вмешательства (Балаценко Д.Н., 1996; Бебуришвили А.Г. и др., 2005; Дронов А.Ф. и др., 2008; Tsumura H. Et al., 2004; Tsao K.J. et al., 2007; Wrighton L. et al., 2008). Кроме того, разделение сращений при лапаротомии не является гарантией их отсутствия в дальнейшем. Складывается парадоксальная ситуация, когда полостная операция является и основным методом лечения, и основной причиной развития спаечной кишечной непроходимости (Глушенко И.А. и др., 2003).

По мнению Г.А. Баранова и М.Ю. Карбовского (2006), основной причиной удовлетворительных и плохих результатов после традиционных оперативных вмешательств следует считать рецидив спаечного процесса, о чем свидетельствует характерная клиническая картина (симптомы Карно, Лейотта, синдром натянутого сальника – Кноха, периодически возникающие схваткообразные боли, провоцируемые приемом пищи и физической нагрузкой, вздутие живота, запоры) (Женчевский Р.А., 1989; Разумовский А.Ю. и др., 2010).

В разные годы для решения этих проблем некоторые исследователи обращались к методу лапароскопии (Исаков Ю.Ф. и др., 1985; Бояринцев Н.И. и др., 1998; Дуданов И.П., Соболев Б.Е., 2005; Михин И.В. и др., 2009). Появились данные о возможности лапароскопического пересечения спаек (адгезиолизис, висцеролиз), вызывающих кишечную обструкцию. В связи с этим был разработан комплекс консервативного лечения спаечных осложнений, способный влиять на процесс трансформации коллагена из гидрофобного состояния в гид-

рофильное и на этом фоне вызывать деструкцию коллагеновых волокон, что значительно облегчает проведение лапароскопического адгезиолизиса (Коновалов А.К., Сергеев А.В., 2003; Хасанов А.Г. и др., 2008; Gungor V. et al., 2010).

Миниинвазивные технологии позволяют свести к минимуму хирургическую агрессию при оперативном лечении неосложненных форм спаечной кишечной непроходимости. Радикальное уменьшение площади оперативного доступа значительно снижает риск образования новых внутриперитонеальных спаек, сокращает сроки восстановления пассажа по желудочно-кишечному тракту, дыхательной функции и реабилитации больных (Михин И.В., 1999; Коршунов С.Н., 2008; Гаспаров А.С., Дубинская Е.Д., 2013; Franclin M.E. et al., 1995; Fisher C., Doherty D., 2002). Оперативные вмешательства с использованием эндовидеохирургической технологии являются эффективным, безопасным, патогенетически обоснованным способом диагностики и лечения при острых заболеваниях органов брюшной полости, в том числе и при спаечной кишечной непроходимости (Избасаров Р.Ж., 2009; Виниченко М.М., Цап Н.А., 2016).

При лапароскопической ревизии органов брюшной полости удается более точно установить локализацию, виды спаечных сращений и оценить состояние других органов (Сибает В.М., 1999; Шавалеев Р.Р. и др., 2005). Во время рассечения спаек больной подвержен минимальной хирургической агрессии, которая и является одним из основных провоцирующих факторов в развитии и рецидиве спаечной болезни (Сотников В.Н. и др., 1994; Жидовинов А.А., Пермяков П.Е., 2016; Tuma J., Teyscahl O., 1996). Эта процедура позволяет перейти к более ранней и эффективной активизации больных в послеоперационном периоде.

Несмотря на явные преимущества метода, существуют и отрицательные моменты, присущие любому виду оперативного вмешательства. Так, после разделения спаечных сращений зачастую образуются десерозированные участки, которые повышают опасность нового спайкообразования. Для их перитонизации возможно применение аллогенной брюшины с противомикробными свойствами (Платэ Н.А., Васильев А.Е., 1986; Хасанов А.Г. и др., 2008).

Таким образом, анализ данных литературы свидетельствует о том, что большое внимание необходимо уделять вопросам профилактики и лечения спаечной кишечной непроходимости. Кроме того, усилия по предупреждению образования спаек, прежде всего, должны быть направлены на использование деликатной хирургической техники и совершенствование профилактических мероприятий при оперативных вмешательствах, сопровождающихся образованием спаек, чему и посвящено наше исследование.

Г Л А В А 2

МАТЕРИАЛЫ И МЕТОДЫ ИССЛЕДОВАНИЯ

В основу работы положены результаты экспериментальных исследований, выполненных на собаках в центральной научно-исследовательской лаборатории ФГБОУ ВО «МГУ им. Н.П. Огарева». Животные содержались в виварии с соблюдением правил и Международных рекомендаций Европейской конвенции по защите животных (1997). Экспериментальные исследования проводились в соответствии с нравственными требованиями к работе с экспериментальными животными, приказом МЗ СССР №755 от 12.08.1987 г. «Правила проведения работ с использованием экспериментальных животных», Федеральным законом «О защите животных от жестокого обращения» от 01.01.1997 г., приказом МЗ РФ №267 от 19.06.2003 г. «Об утверждении правил лабораторной практики» и одобрены локальным этическим комитетом медицинского института ФГБОУ ВО «МГУ им. Н.П. Огарева».

2.1. Материалы исследования

Для решения поставленных задач нами проведены хронические экспериментальные исследования на 106 беспородных собаках обоего пола массой от 7 до 16 кг, которые были разделены на 7 групп. Первую группу (13 собак) образовали животные, которым не проводилось формирование кишечного анастомоза и гепаринотерапия, вторую (13 собак) – животные, которым накладывался кишечный анастомоз без проведения гепаринотерапии, третью (20 собак) – животные, которым производилось внутривенное введение гепарина в дозах 200 или 100 ЕД/кг массы тела, четвертую (10 собак) – животные, которым не проводилось формирование кишечного анастомоза, а гепарин вводился подкожно в дозе 200 ЕД/кг массы тела, , пятую (20 собак) – животные, которым формировался кишечный анастомоз, а гепарин вводился подкожно в дозах 100 или 200

ЕД/кг массы тела, шестую (10 собак) – животные, которым не проводилось формирование кишечного анастомоза, а гепарин вводился паравазально в дозе 200 ЕД/кг массы тела, седьмую (20 собак) – животные, которым формировался кишечный анастомоз, а гепарин вводился паравазально в дозах 100 или 200 ЕД/кг массы тела.

Под тиопентал-натриевым наркозом (40–45 мг/кг массы тела) в стерильных условиях после обработки операционного поля раствором хлоргексидина выполняли срединную лапаротомию. В рану выводился терминальный участок тонкой кишки.

Во всех группах животных, отступя одну аркаду от илеоцекального угла, лигировались краевые мезентериальные сосуды органа таким образом, что из кровотока оказывались полностью исключенными одна аркада и часть последующей аркады верхних брыжеечных сосудов (модель операционной травмы с нарушенным кровоснабжением участка тонкой кишки вблизи от илеоцекального угла – критическая зона) (рис. 1; Маркосян С.А., 2005).

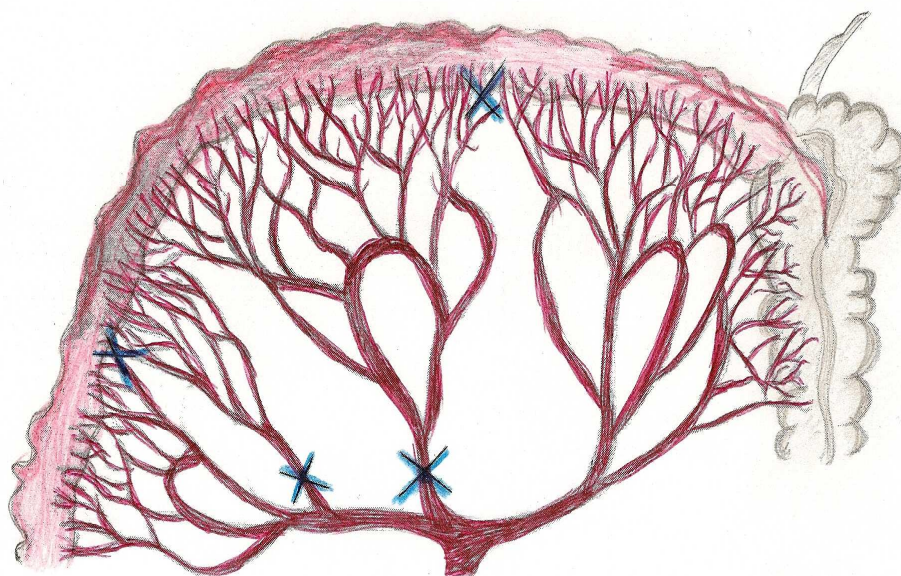


Рис. 1. Схема перевязки мезентериальных сосудов тонкой кишки

В 2 группах животных, где осуществлялось подкожное и паравазальное введение гепарина, в зоне ишемизированного участка органа дополнительно производилось формирование тонкокишечного анастомоза однорядным непрерывным швом по типу “конец в конец”.

После создания модели нарушенного кровоснабжения органа без анастомоза и с анастомозом в зависимости от цели эксперимента интраоперационно, однократно, внутривенно, подкожно или паравазально вводился гепарин в дозах 100 или 200 ЕД/кг массы тела в 2 мл 0,9% раствора хлорида натрия.

Паравазальное введение гепарина производилось следующим образом. Полученный раствор, как описано выше, интраоперационно, медленно, струйно вводился в клетчатку сосудисто-нервного пучка одного из брыжеечных сосудов проксимальнее места операционной травмы с последующим лигированием места пункции (**патент России**). При этом создавалось “депо” препарата в паравазально-невральной клетчатке брыжейки кишечника, что поддерживало его оптимальную концентрацию в крови для инактивации тромбина и тромбопластина, уменьшения проницаемости сосудистой стенки, увеличения коллоидной стабильности белков плазмы.

Из венозного сосуда, непосредственно прилежащего к ишемизированному участку тонкой кишки, через 25 минут после создания модели нарушенного кровоснабжения органа производился забор крови с последующим изучением ряда показателей гомеостаза. Выбор указанной временной точки определялся экспериментально с учетом фармакокинетики гепарина и возможности получения достоверных различий между изучаемыми показателями при различных путях введения препарата.

После взятия крови из венозного сосуда последний перевязывался. Затем операционную рану послойно ушивали. В послеоперационном периоде какого-либо лечения животным не проводилось.

Сроки наблюдения за животными составляли до 1 месяца. Через 7 суток после операции (за исключением случаев развития послеоперационных ослож-

нений и летальных исходов) собакам производили релапаротомию с последующим исследованием послеоперационных изменений в брюшной полости. При этом обращали внимание на характер, распространенность и выраженность спаечного процесса, наличие экссудата в брюшной полости, особенности патоморфологических изменений в исследуемом участке кишечника. Затем резецировали ишемизированный участок тонкой кишки с целью оценки функциональных показателей и макроскопического его изучения. Непрерывность кишечной трубки восстанавливали путем анастомозирования отрезков органа по типу “конец в конец”.

В первые сутки после операции общее состояние у большинства собак расценивалось как тяжелое. Наблюдалась адинамия, вялость, заторможенность. Со стороны сердечно-сосудистой и дыхательной систем резких отклонений не было. Отмечалось увеличение частоты сердечных сокращений на 10–15 ударов в минуту, имела место умеренная одышка. Животные отказывались от пищи и охотно пили воду. В течение первых трех суток отмечалось увеличение живота в размерах за счет задержки газов и стула, что свидетельствовало о наличии послеоперационного пареза кишечника. Мочеиспускание не нарушалось.

Через 2–3 суток состояние подопытных животных заметно улучшалось. Они охотно принимали жидкую пищу, становились более активными. У некоторых животных отмечалась тошнота и рвота. В эти сроки у большинства собак происходило восстановление перистальтики кишечника, свидетельством чему было отхождение газов и появление неоформленного стула.

В последующем у животных с неосложненным течением послеоперационного периода каких-либо значимых нарушений выявлено не было.

2.2. Методы исследования

Определение транскапиллярного обмена по капиллярной фильтрации

Расчет капиллярного фильтрата производился следующим образом:

$KФ = 100 - (100 \cdot Ht_1/Ht_2)$, где

КФ – капиллярная фильтрация, мл;

Ht₁ – гематокрит венозной крови (контрольные данные), %;

Ht₂ – гематокрит венозной крови (опытные данные), %.

Определение вязкости цельной крови

Вязкость крови определялась вискозиметром ВК – 4. Результат выражался в усл. ед.

Определение скорости оседания эритроцитов по унифицированному микрометоду Панченкова

Скорость оседания эритроцитов определяли через 1 час по высоте отстоявшегося слоя плазмы в миллиметрах.

Определение коэффициента деформабельности эритроцитов (Моисеева О.М. и др., 1990)

Деформабельность эритроцитов оценивалась по степени их покуемости при центрифугировании. Коэффициент деформабельности рассчитывали как отношение высоты столбика эритроцитов в опытной пробе (№ 1 – 0,145 М NaCl на 0,1 М фосфатном буфере, рН 7,4; 290 мОсм) к высоте столбика эритроцитов в контрольной пробе (№ 2 – 2 % раствор глутаральдегида в 0,1 М фосфатном буфере, рН 7,4; 290 мОсм).

ТБК-тест на определение уровня малонового диальдегида (Егоров Д.Ю., Козлов А.В., 1988)

Интенсивность перекисного окисления липидов (ПОЛ) определяли в плазме венозной крови по накоплению малонового диальдегида в реакции с 2-тиобарбитуровой кислотой (ТБК). Концентрацию ТБК – реактивных продуктов выражали в мкмоль МДА/л плазмы, полагая, что коэффициент молярной экстинкции комплекса МДА-ТБК равен $1,56 \cdot 10^5 \text{ M}^{-1} \cdot \text{cm}^{-1}$.

*Определение активности каталазы в плазме венозной крови
(Королюк М.А. и др., 1988)*

Расчет активности фермента производили по формуле:

$$E = (A_{\text{хол}} - A_{\text{оп}}) \cdot V \cdot t \cdot K, \text{ где}$$

E – активность каталазы, мкат/л;

A – оптическая плотность холостой и опытной проб;

V – объем вносимой пробы, 0,1 мл;

t – время инкубации, 600 с;

K – коэффициент молярного поглощения перекиси водорода, равный $22,2 \times 10^3 \text{ mM}^{-1} \times \text{cm}^{-1}$. За единицу активности каталазы принимали то количество фермента, которое участвовало в превращении 1 мкат перекиси водорода за 1 секунду при заданных условиях.

Определение времени свертывания венозной крови по Ли-Уайту (1913)

Определение времени свертывания крови производили мануальным способом. Оценивалась общая коагуляционная активность цельной крови по скорости образования в ней сгустка. Результат выражался в секундах.

*Определение протромбинового времени
(Баркаган З.С., Момот А.П., 2001)*

Определение протромбинового времени производили мануальным способом. Тромбопластин (фактор III, тромбокиназа) превращает протромбин плазмы крови в присутствии ионов Ca^{2+} в активный фермент тромбин, трансформирующий фибриноген плазмы крови в нерастворимый фибрин. Измерялось протромбиновое время – время образования фибрина в плазме крови в присутствии ионов Ca^{2+} и тканевого тромбопластина (растворимого экстракта из мозга человека), то есть воспроизводился внешний путь свертывания. Результат выражался в секундах.

Расчет протромбинового отношения
(Баркаган З.С., Момот А.П., 2001)

Расчет протромбинового отношения производился по следующей формуле:

$ПО = ПВ_1/ПВ$, где

ПО – протромбиновое отношение, усл. ед.;

ПВ₁ – протромбиновое время плазмы крови животного, с;

ПВ – протромбиновое время контрольной плазмы, с.

Определение активности антитромбина III
(Баркаган З.С., Момот А.П., 2001)

Активность антитромбина III определялась по калибровочному графику на основании учета времени свертывания в калибровочных растворах различного разведения. Результат выражался в процентах. Принцип метода: АТ III разведенной исследуемой плазмы в присутствии гепарина быстро инактивирует α-тромбин. Это приводит к удлинению времени свертывания, по которому оценивается активность АТ III образца. Активность АТ III, выраженную в процентах к норме, находили по специально построенной калибровочной кривой.

Пневмопрессия
(Егоров В.И. и др., 2001)

Для оценки физической герметичности кишечного анастомоза использовали способ, основанный на методиках V. Clumsky. Участок резецированной тонкой кишки с анастомозом изолировали посредством пережатия кишечника жомами краниальнее и каудальнее анастомоза. Участок токой кишки с анастомозом соединяли с резиновой трубкой манометра и погружали в сосуд с водой на одинаковую глубину. По манометру отмечали показатель давления, при котором начинали просачиваться пузырьки воздуха через линию соустья. Результат выражался в кПа.

Определение индекса стенозирования (Irvin T., 1977)

Индекс стенозирования рассчитывали по следующей формуле:

$$ИС = 100 \cdot (2a - 1/v + c), \text{ где}$$

ИС – индекс стенозирования, %;

a – диаметр кишки в зоне анастомоза, см;

v – диаметр кишки на 2 см выше анастомоза, см;

c – диаметр кишки на 2 см ниже анастомоза, см.

ОЦЕНКА СПАЕЧНОГО ПРОЦЕССА В БРЮШНОЙ ПОЛОСТИ

Для сравнительной оценки спаечного процесса в брюшной полости использовали балльную систему для подсчета индуцированных спаек (табл. 1), предложенную M.P. Diamond et al. (1997).

Таблица 1

Шкала балльной системы для подсчета индуцированных спаек парietальной брюшины

Характеристика послеоперационных спаек	Баллы
Распространенность, %: - спайки отсутствуют - площадь спаек меньше 25 - площадь спаек меньше 50 - площадь спаек меньше 75 - площадь спаек больше 75	0 1 2 3 4
Тип: - спайки отсутствуют - тонкие, бессосудистые, прозрачные спайки - непрозрачные, бессосудистые, полупрозрачные спайки - непрозрачные, с множественными мелкими визуализируемыми сосудами спайки - непрозрачные, с множественными крупными (грубыми) визуализируемыми сосудами спайки	0 1 2 3 4
Плотность: - спайки отсутствуют - спайки лизируются без напряжения - спайки лизируются под напряжением - лизис спаек производится путем рассечения	0 1 2 3

Методы статистической обработки

Формирование базы данных и статистические расчеты осуществлялись с использованием пакета прикладных программ «Microsoft Excel», «ANOVA» для «Windows». Оценку достоверности различий для нормально распределенных признаков проводили с использованием критерия t-Стьюдента. Результаты считали достоверными при $p \leq 0,05$. Вычисления и построение диаграмм производили на CPU Intel Core i5-3470 3.2GHz с использованием электронной таблицы «Microsoft Excel». Работу выполняли в текстовом редакторе «Microsoft Word».

Г Л А В А 3

ИЗМЕНЕНИЕ НЕКОТОРЫХ ПОКАЗАТЕЛЕЙ ГОМЕОСТАЗА В ИШЕМИЗИРОВАННОМ УЧАСТКЕ ТОНКОЙ КИШКИ С АНАСТОМОЗОМ И БЕЗ АНАСТОМОЗА У НЕГЕПАРИНИЗИРОВАННЫХ ЖИВОТНЫХ И ПРИ ВНУТРИВЕННОМ ПУТИ ВВЕДЕНИЯ ГЕПАРИНА

В этой главе приводятся результаты исследования течения ишемического повреждения, регенерации тонкой кишки без анастомоза и с анастомозом, степени выраженности внутрибрюшного спайкообразования у негепаринизированных животных, а также после использования внутривенного пути введения данного препарата у животных, которым анастомоз не формировался.

В эксперименте было задействовано 46 собак. Первую группу (13 собак) образовали животные, которым гепарин не вводился, вторую – животные (13 собак), которым дополнительно производилось формирование тонкокишечного анастомоза, третью - животные (10 собак), которым производилось внутривенное введение гепарина в дозе 200 ЕД/кг массы тела, четвертую – животные (10 собак), которым гепарин вводился в дозе 100 ЕД/кг массы тела.

Интраоперационно при макроскопической оценке состояния ишемизированного фрагмента тонкой кишки отмечалась следующая картина. Первоначально наблюдалось побледнение, спазмирование и усиление его перистальтики, спустя 10-20 минут ишемизированный участок органа приобретал синюшную окраску (рис. 2).

3.1. Изменение гомеостаза в тонкой кишке при нарушенном регионарном кровотоке без интраоперационного введения гепарина

Опыты выполнены на 13 беспородных половозрелых собаках обоего пола. Через 1 и 2 суток после операции погибли 3 собаки. Причиной смерти по-

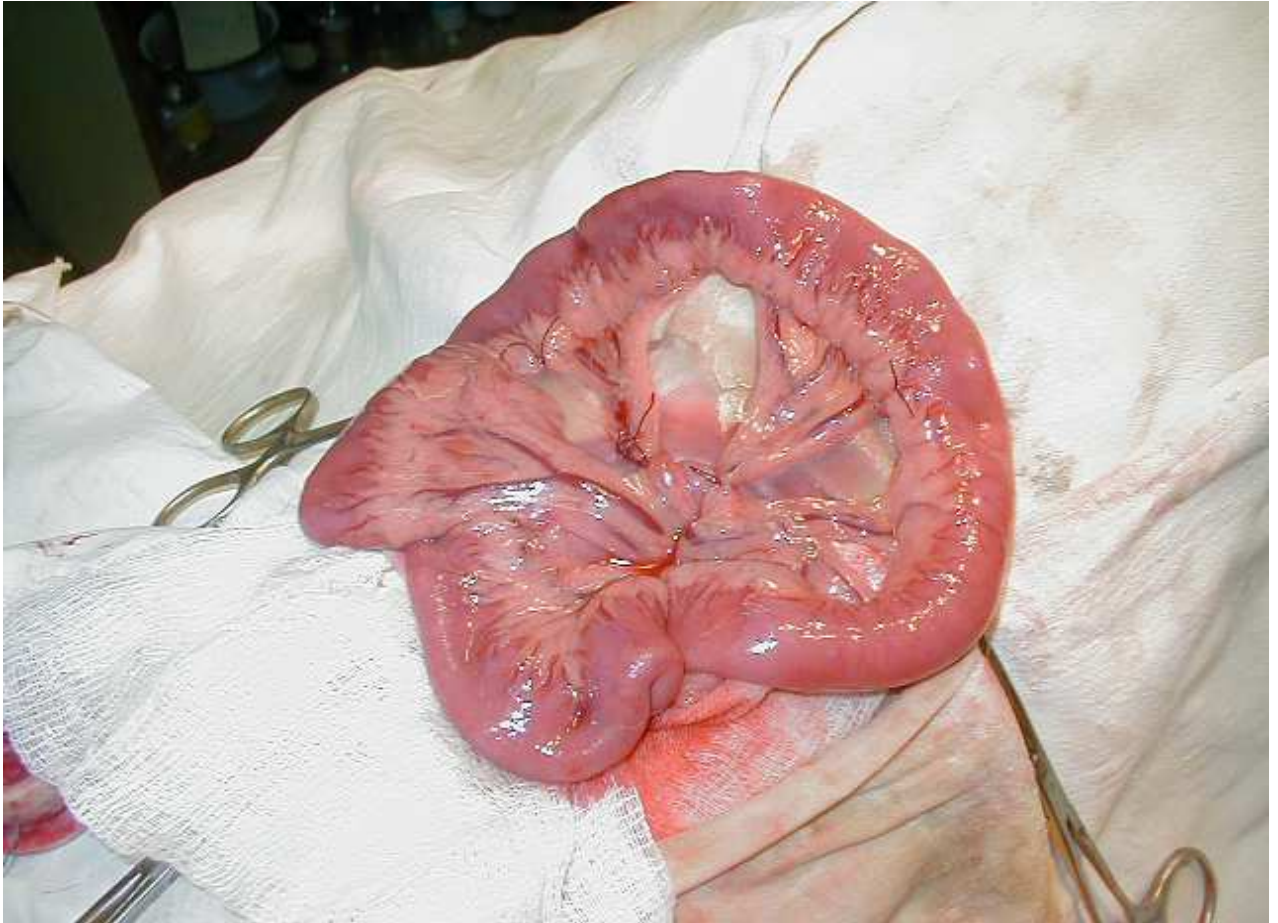


Рис. 2. Участок тонкой кишки с лигированными мезентериальными сосудами

служил тромбоз брыжеечных сосудов тонкой кишки и возникновение тонко-толстокишечной инвагинации с развитием обширного геморрагического инфаркта органа и перитонита. В отличие от других собак у этих животных происходило значительное нарушение гемомикроциркуляции и повышение коагуляционных свойств крови. По этой причине указанные животные в выборку не вошли. У двух собак на 18 и 21 сутки послеоперационного периода была диагностирована механическая кишечная непроходимость, вызванная сдавлением тонкой кишки шнуровидной спайкой и наличием межкишечных спаек с образованием «двухстволок». В остальных наблюдениях послеоперационный период протекал гладко.

При изучении показателей гемомикроциркуляции в ишемизированном участке тонкой кишки наблюдалось увеличение капиллярного фильтра в 4,12

раза ($p=0,007$). Определялось повышение вязкости венозной крови на 24,17% ($p=0,0012$), уменьшение скорости оседания эритроцитов на 26,1% ($p=0,011$). Что касается коэффициента деформабельности эритроцитов, то достоверных различий между контрольными и опытными значениями нами зарегистрировано не было (табл. 2).

Таблица 2

Изменение гемомикроциркуляторных показателей в ишемизированном участке тонкой кишки без применения гепаринотерапии через 25 минут после лигирования брыжеечных сосудов (M+m)

Показатель	Исходные данные, n=10	Опытные данные, 25 минут, n=10
КФ, мл	2,2±0,19	9,06±1,96 $p=0,007$
ВК, усл. ед.	3,2±0,14	4,22±0,17 $p=0,0012$
СОЭ, мм/ч	8,74±0,65	6,46±0,28 $p=0,011$
КДЭ	0,52±0,01	0,53±0,03 $p=0,762$

Примечание: p – показатель достоверности отличий по отношению к исходным данным.

Значительное нарушение микроциркуляции в исследуемом участке тонкой кишки приводило к резкому нарушению липидной пероксидации и каталитической активности. Наблюдалось возрастание уровня малонового диальдегида в плазме венозной крови на 34,52% ($p=0,0016$), активности каталазы на 26,81% ($p=0,0084$) (рис. 3).

При оценке показателей свертывающей системы крови в плазме венозной крови исследуемого участка тонкой кишки регистрировалось незначительное их изменение. Так, время свертывания крови увеличивалось лишь на 4,39% ($p=0,576$). Протромбиновое время и протромбиновое отношение практически

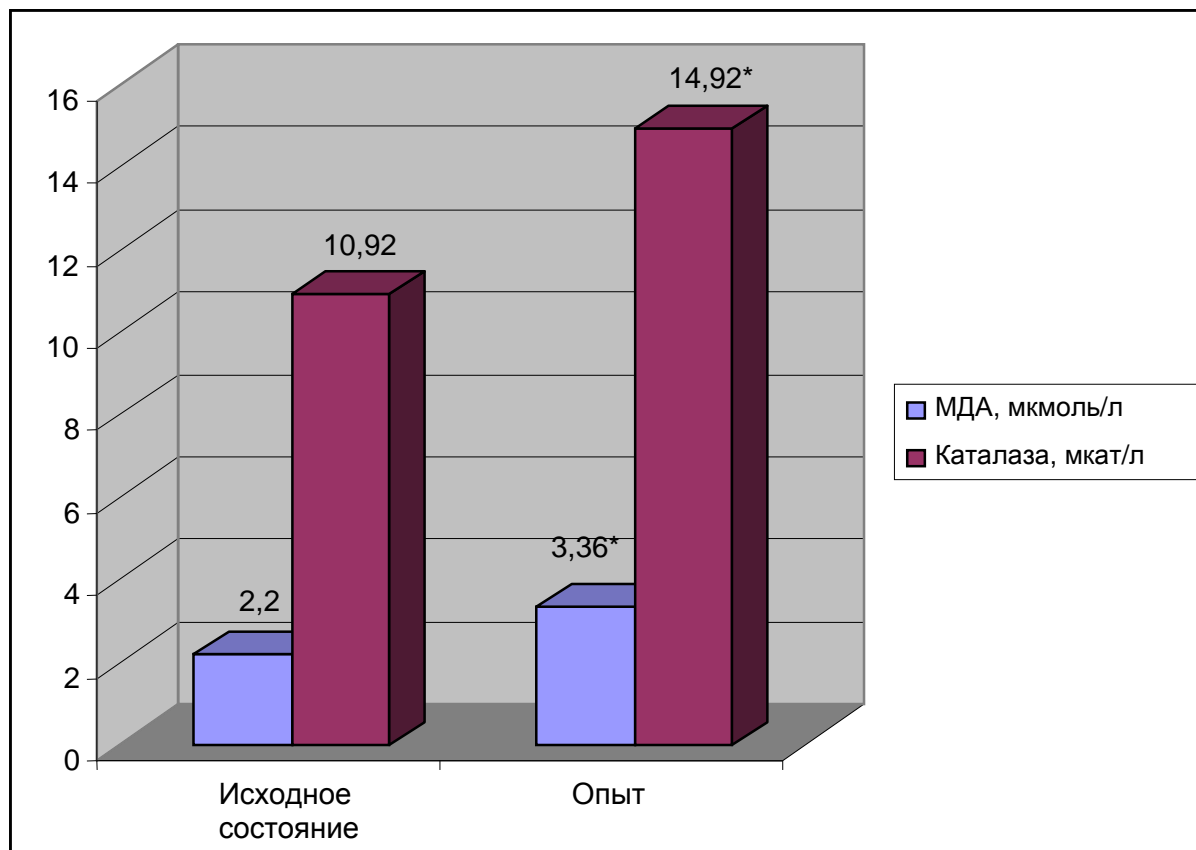


Рис. 3. Изменение уровня малонового диальдегида и активности каталазы в плазме венозной крови ишемизированного участка тонкой кишки

Примечание: * - достоверность отличий по отношению к норме при $p=0,0016$ для МДА и $p=0,0084$ для каталазы

не отличалось от контрольных данных. Вместе с тем, возростала антисвертывающая способность венозной крови, о чем свидетельствовало достоверное нарастание активности антитромбина III - на 19,35 % ($p=0,032$) (табл. 3).

При проведении релапаротомии через 7 суток после операции в брюшной полости в подавляющем большинстве случаев был обнаружен значительный спаечный процесс. Последний был представлен множественными спайками, в основном непрозрачными с большим количеством мелких визуализируемых сосудов, между париетальной брюшиной, кишечными петлями, особенно в области ишемизированного участка органа, и большим сальником, покрывающим исследуемый участок тонкой кишки. Количество баллов равнялось $3,3 \pm 0,16$. В отдельных случаях петли кишечника были припаяны к париетальной брюшине в области операционной раны (рис. 4). Это обстоятельство крайне затрудняло

Таблица 3

Изменение коагуляционных показателей крови в ишемизированном участке тонкой кишки без применения гепаринотерапии через 25 минут после лигирования брыжеечных сосудов (M+m)

Показатель	Исходные данные, n=10	Опытные данные, 25 минут, n=10
Время свертывания по Ли-Уайту, с.	294,0±19,9	307,5±12,1 p=0,576
Протромбиновое время, с.	15,3±0,7	15,4±0,8 p=0,927
Протромбиновое отношение, усл. ед.	0,8±0,03	0,8±0,02
Активность антитромбина III, %	45,0±3,7	55,8±2,1 p=0,032

Примечание: p – показатель достоверности отличий по отношению к исходным данным

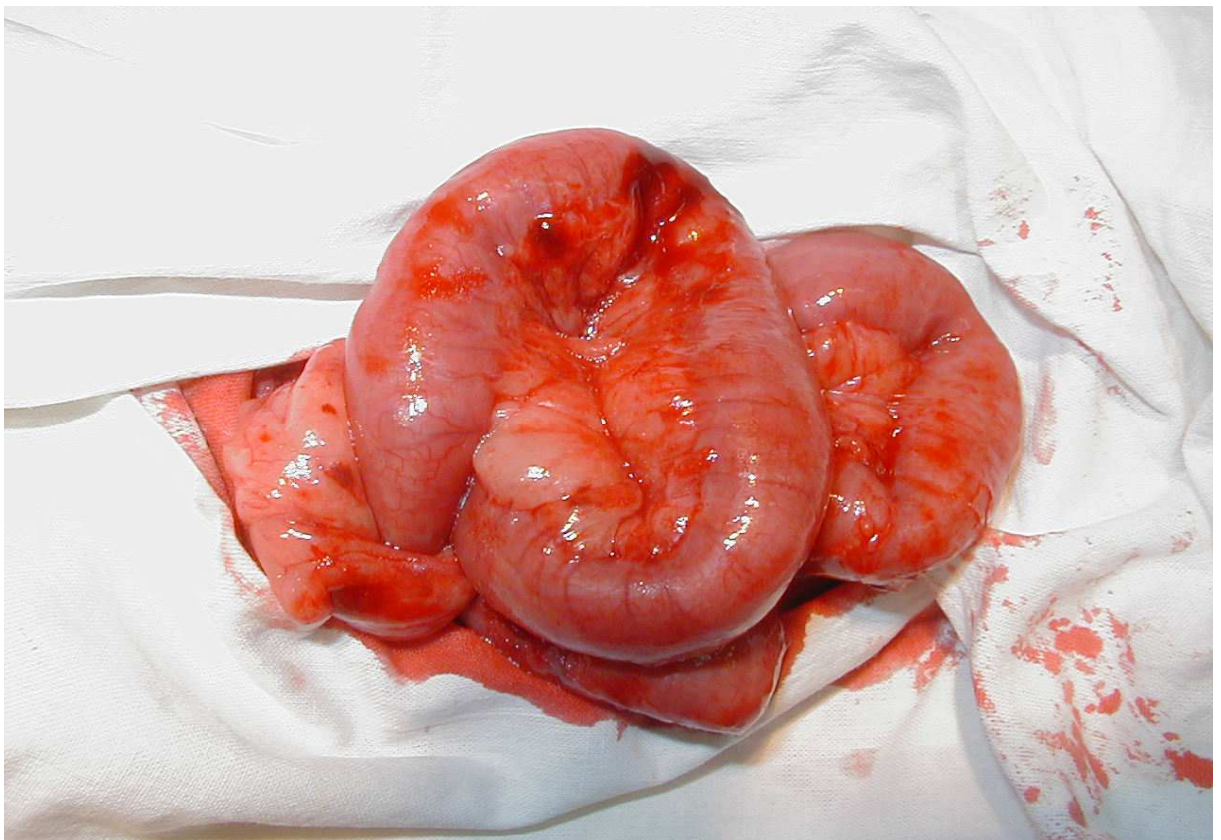


Рис. 4. Выраженный спаечный процесс в области ишемизированного участка тонкой кишки. 7 суток после операции

выведение органов брюшной полости наружу и сопровождалось значительным их повреждением. Распространенность спаечного процесса составила $2,8 \pm 0,21$ баллов, плотность спаек $-2,2 \pm 0,21$ баллов.

3.2. Изменение гомеостаза в тонкой кишке с анастомозом при нарушенном регионарном кровотоке без интраоперационного введения гепарина

В этой серии экспериментальных исследований было задействовано 13 половозрелых беспородных собак обоего пола.

После выполнения срединной лапаротомии и выведения в рану терминального участка тонкой кишки накладывали кишечный анастомоз однорядным непрерывным швом с захватом всех слоев кишечной стенки в области предполагаемого участка ишемизации органа по типу «конец в конец» (рис. 5).

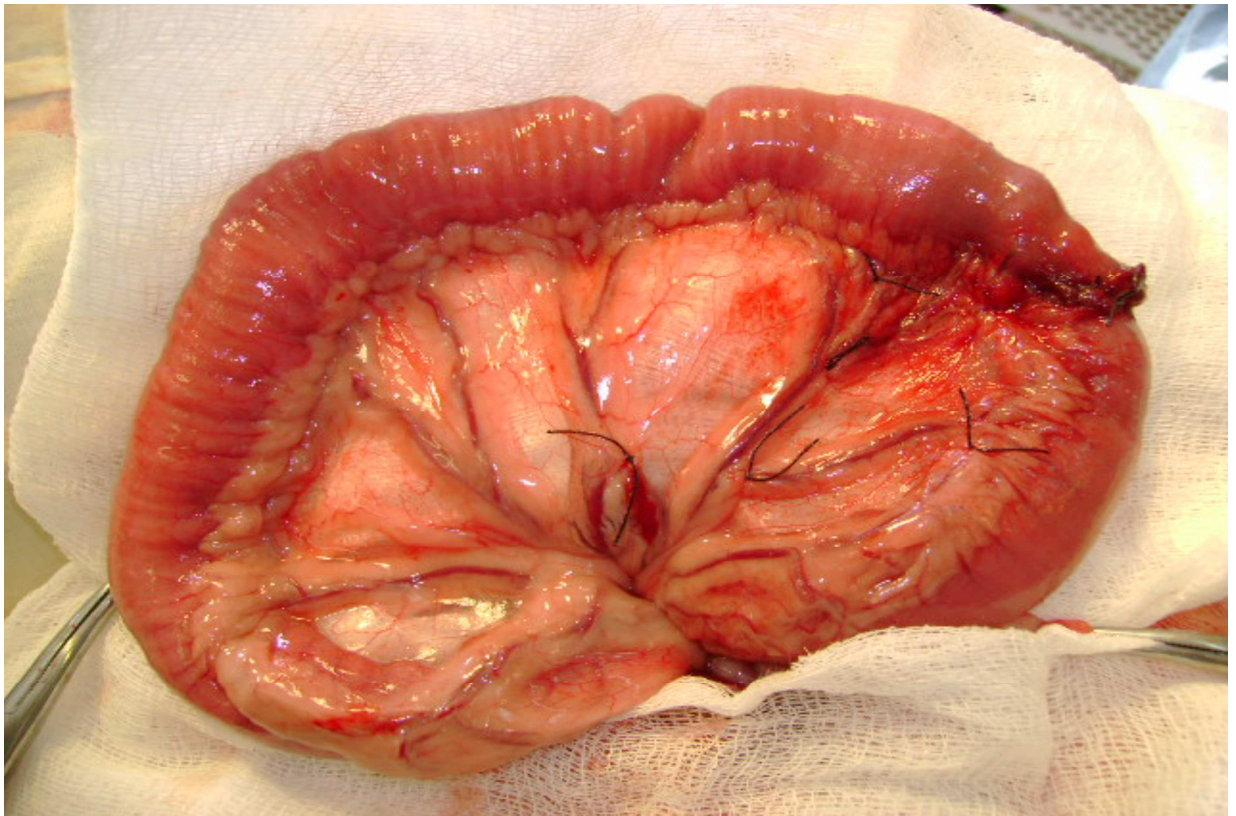


Рис. 5. Участок тонкой кишки с лигированными мезентериальными сосудами и анастомозом

Перевязка мезентериальных сосудов тонкой кишки производилась аналогичным образом, как и в случае моделирования операционной травмы с нару-

шенным кровоснабжением участка органа без анастомоза, причем последний оставался равноудаленным от краев исследуемого участка тонкой кишки.

Через 25 минут после создания указанной модели производился забор венозной крови из брыжеечного сосуда ишемизированного участка тонкой кишки с анастомозом для изучения некоторых показателей гомеостаза.

Кроме этого нами проводилась оценка и функциональных характеристик кишечного соустья путем определения физической герметичности анастомоза и индекса его стенозирования.

У животных этой группы в раннем послеоперационном периоде было зафиксировано 4 случая прикрытой несостоятельности швов межкишечного анастомоза с тромбозом брыжеечных сосудов тонкой кишки (рис. 6). В ближайшие сроки после проведения релапаротомии 3 из них погибли вследствие некроза тонкой кишки и развития разлитого перитонита. В остальных наблюдениях послеоперационный период протекал гладко.

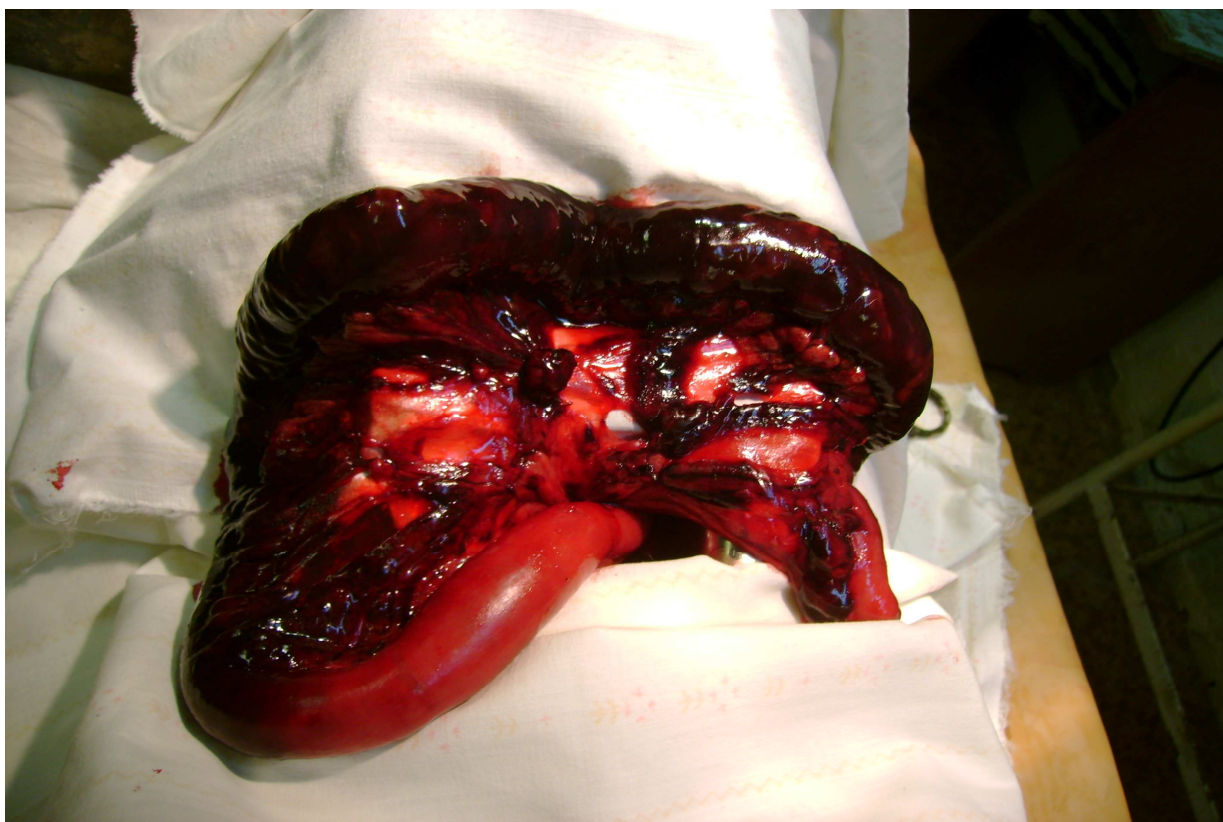


Рис. 6. Геморрагический инфаркт ишемизированного участка тонкой кишки с анастомозом вследствие тромбоза брыжеечных сосудов. 3 суток после операции

При изучении показателей гомеостаза в ишемизированном участке тонкой кишки с анастомозом нами выявлены аналогичные изменения, как и у собак с моделью нарушенного кровоснабжения органа, которым кишечный анастомоз не формировался.

После проведения релапаротомии через 7 суток после операции у животных этой группы в брюшной полости в подавляющем большинстве случаев был обнаружен массивный спаечный процесс (рис. 7), распространяющийся более

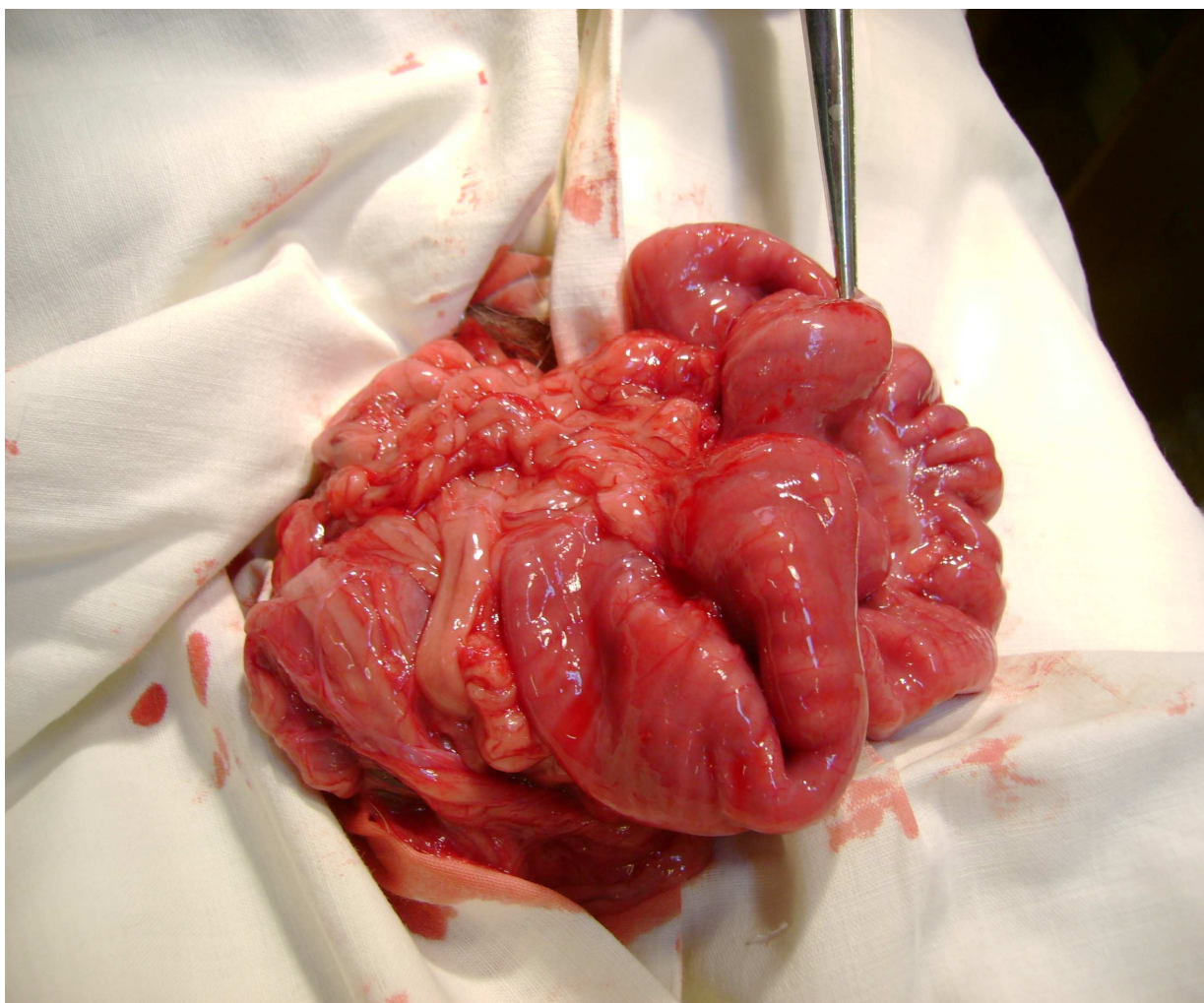


Рис. 7. Массивный спаечный процесс в области ишемизированного участка тонкой кишки с анастомозом. 7 суток после операции.

чем на половину брюшной полости. Количество баллов равнялось $3,1 \pm 0,25$ с плотностью $2,6 \pm 0,17$ баллов. При макроскопической оценке определялись

большей частью непрозрачные с множественными грубыми визуализируемыми сосудами спайки (количество баллов составило $3,6 \pm 0,17$). Заживление кишечных анастомозов у 7 собак протекало по типу вторичного натяжения и сопровождалось выраженной воспалительной реакцией по линии швов (рис. 8).

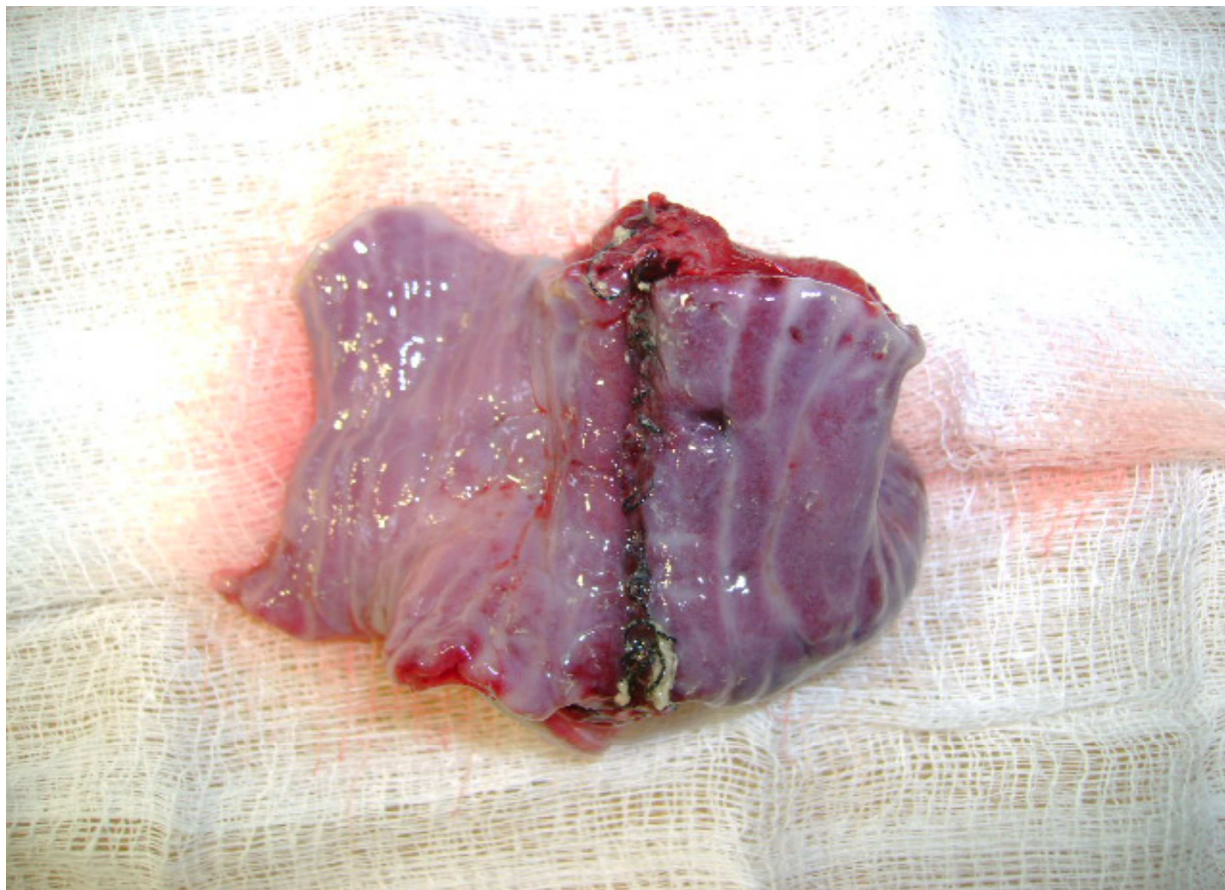


Рис. 8. Макропрепарат ишемизированного участка тонкой кишки с анастомозом. 3 суток после операции. В области соустья выраженный отек, гиперемия, участки некроза тканей с наложением фибрина

В 2 случаях была диагностирована спаечная кишечная непроходимость, потребовавшая проведения повторной операции.

При оценке герметичности соустья установлено, что спустя 7 суток после проведения хирургического вмешательства в 4 случаях тестом пневмопрессии была выявлена его несостоятельность. В остальных наблюдениях механическая прочность соустьев равнялась $11,28 \pm 2,41$ кПа. Индекс стенозирования составил $50,83 \pm 4,62\%$.

3.3. Изменение гомеостаза в тонкой кишке при нарушенном регионарном кровотоке после внутривенного введения гепарина

В следующей серии экспериментов после моделирования регионарной ишемии на тонкой кишке в центральную вену передней лапы медленно, струйно вводился раствор гепарина в дозе 200 ЕД/кг массы тела (1 группа - 10 собак) или в дозе 100 ЕД/кг массы тела (2 группа - 10 собак) в 2 мл 0,9% раствора хлорида натрия (рис. 9).

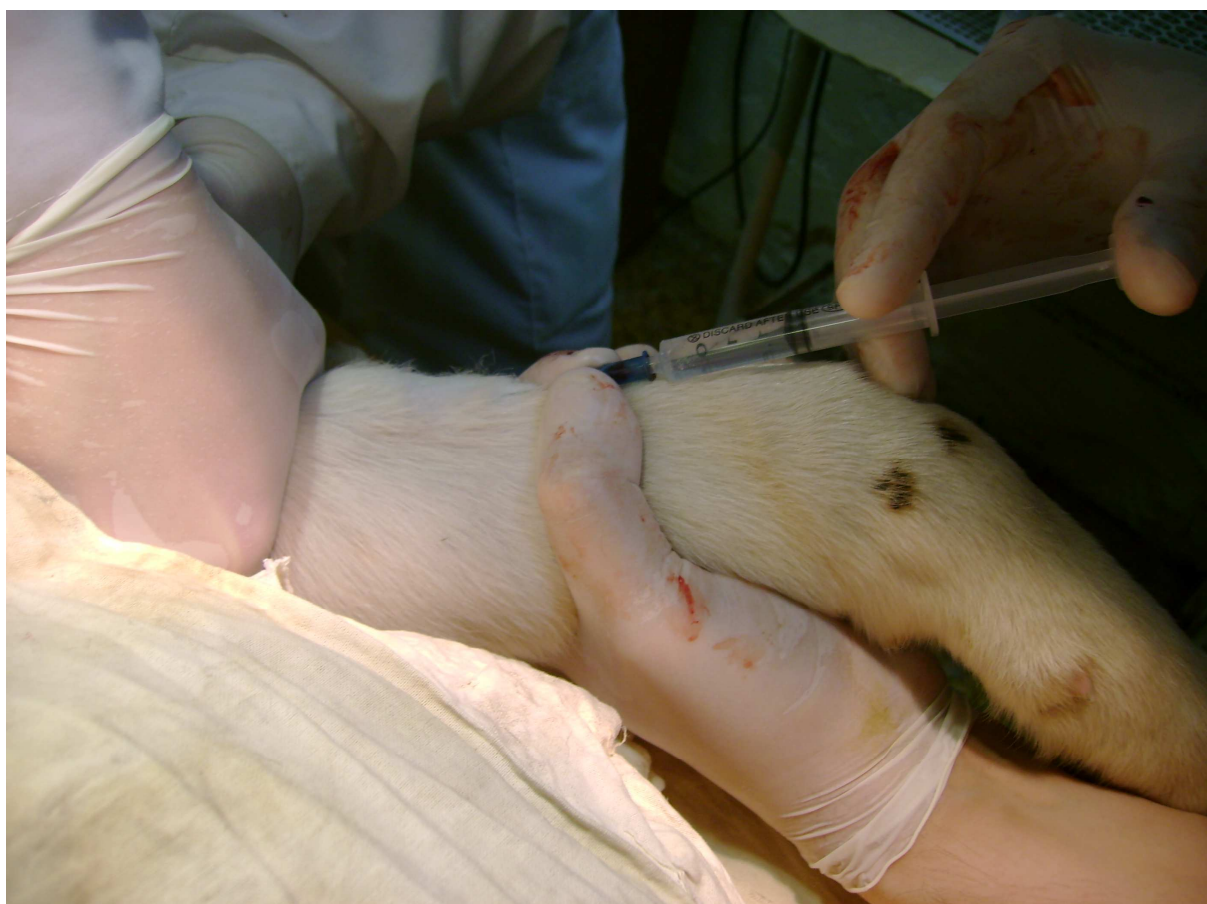

Рис. 9. Внутривенное введение раствора гепарина в переднюю лапу собаки

При выполнении конечного этапа операции во время ушивания операционной раны у собак первой группы отмечалось значительное кровотечение. В последующем у 4 животных была диагностирована гематома мягких тканей передней брюшной стенки в области хирургического вмешательства.

В первые 2 суток после проведения операции погибло 6 собак. Летальный

исход был обусловлен развитием внутрибрюшного кровотечения. В остальных наблюдениях послеоперационный период протекал гладко.

Опыты показали, что регионарный кровоток в области ишемизации значительно не нарушался. Все изучаемые показатели гемомикроциркуляции и метаболизма не имели достоверных различий с исходными данными.

Свертывание венозной крови не отмечалось ни в одном случае, что, очевидно, было связано с чрезмерно высоким содержанием гепарина в брыжеечных сосудах ишемизированного участка тонкой кишки. Вместе с тем наблюдалось увеличение протромбинового времени на 46,39% ($p=0,0002$), протромбинового отношения – на 46,67% ($p=0,0004$), активности антитромбина III – на 35,9 % ($p=0,002$) (табл. 4).

Таблица 4

Изменение коагуляционных показателей крови в ишемизированном участке тонкой кишки после внутривенного введения гепарина в дозе 200 ЕД/кг массы тела через 25 минут после лигирования брыжеечных сосудов (M+m)

Показатель	Исходные данные, n=10	Опытные данные, 25 минут, n=10
Время свертывания по Ли-Уайту, с.	254,0 \pm 18,8	-
Протромбиновое время, с.	15,6 \pm 1,6	29,1 \pm 1,6 $p=0,0002$
Протромбиновое отношение, усл. ед.	0,8 \pm 0,09	1,5 \pm 0,09 $p=0,0004$
Активность антитромбина III, %	55,0 \pm 2,6	85,8 \pm 6,5 $p=0,002$

Примечание: p – показатель достоверности отличий по отношению к исходным данным

Уменьшение дозы гепарина до 100 ЕД/кг массы тела способствовало более гладкому течению послеоперационного периода. В 2 случаях диагностиро-

валась гематома в области хирургического вмешательства. Летальных исходов зафиксировано не было.

При интраоперационной регистрации показателей, характеризующих реологические свойства крови и состояние метаболических процессов в ишемизированном участке тонкой кишки, достоверных различий с их стороны выявлено не было.

Изучение коагуляционной системы крови выявило меньшую продолжительность времени свертывания крови и протромбинового времени. Указанные показатели повышались соответственно в 2,1 раза ($p=0,0011$) и на 29,46% ($p=0,034$). Активность антитромбина III возрастала только на 29,82% ($p=0,0094$) (табл. 5).

Таблица 5

Изменение коагуляционных показателей крови в ишемизированном участке тонкой кишки после внутривенного введения гепарина в дозе 100 ЕД/кг массы тела через 25 минут после лигирования брыжеечных сосудов (M+m)

Показатель	Исходные данные, n=10	Опытные данные, 25 минут, n=10
Время свёртывания по Ли-Уайту, с.	245,0 ± 36,8	510,0 ± 42,2 $p=0,0011$
Протромбиновое время, с.	15,8 ± 1,1	22,4 ± 2,4 $p=0,034$
Протромбиновое отношение, усл. ед.	0,8±0,02	0,9±0,0 $p=0,253$
Активность антитромбина III, %	52,0 ± 2,0	74,1 ± 6,4 $p=0,0094$

Примечание: p – показатель достоверности отличий по отношению к исходным данным

При проведении релапаротомии у большинства животных в брюшной по-

лости отмечался геморрагический выпот и выраженный спаечный процесс. Распространенность спаечного процесса оценивалась в $2,75 \pm 0,29$ баллов, плотность спаек – в $2,5 \pm 0,33$ балла.

Резюме

Таким образом, проведенные исследования показали, что у животных в условиях ишемического повреждения тонкой кишки происходило значительное нарушение гемомикроциркуляции, свидетельством чему было выраженное увеличение капиллярного фильтрата и вязкости крови. Вместе с этим наблюдалась умеренная активизация антисвертывающей системы крови без значительного изменения ее коагуляционных свойств. Это обстоятельство, по-видимому, объяснялось повышением содержания эндогенного гепарина в крови ишемизированного участка органа, и как следствие, быстрым нарастанием активности антитромбина III с одновременным ингибированием образования тромбина. Только в 3 случаях в исследуемом участке тонкой кишки отмечалось значительное возрастание коагуляционных свойств крови, результатом чего явился тромбоз брыжеечных сосудов органа и гибель животных. В большинстве же наблюдений продолжительность времени свёртывания крови существенно не изменялась, что говорило о достаточном функционировании внутриорганного коллатерального кровотока и повышении содержания эндогенного гепарина в кровеносных сосудах тонкой кишки. При проведении релапаротомии у всех животных отмечался выраженный спаечный процесс, особенно в области ишемизированного участка органа.

Проведенные исследования следующей серии экспериментов, в которых перевязка брыжеечных сосудов дополнялась формированием кишечного анастомоза, показали, что у животных этой группы, в условиях местной ишемии тканей, заживление кишечного соустья сопровождалось выраженной воспалительной реакцией и образованием массивного спаечного процесса, особенно в области исследуемого участка тонкой кишки.

Внутривенное введение гепарина в дозе 200 ЕД/кг массы тела приводило

к незначительным гемомикроциркуляторным и метаболическим расстройствам, достаточно быстрому и высокому нарастанию содержания препарата в патологическом очаге, о чем свидетельствовало значительное угнетение свертывающей системы крови, развитие выраженных геморрагических осложнений и гибель животных.

Уменьшение количества вводимого препарата до 100 ЕД/кг массы тела способствовало более гладкому течению послеоперационного периода без развития послеоперационных осложнений, угрожающих жизни животных.

Г Л А В А 4

ИЗМЕНЕНИЕ НЕКОТОРЫХ ПОКАЗАТЕЛЕЙ ГОМЕОСТАЗА В ИШЕМИЗИРОВАННОМ УЧАСТКЕ ТОНКОЙ КИШКИ БЕЗ АНАСТОМОЗА И С АНАСТОМОЗОМ ПОСЛЕ ПОДКОЖНОГО ПУТИ ВВЕДЕНИЯ ГЕПАРИНА

Эта глава посвящена исследованию течения ишемического повреждения и регенерации тонкой кишки без анастомоза и с анастомозом при нарушенном регионарном кровотоке, а также степени выраженности образования спаек в брюшной полости после подкожного введения гепарина в различных дозах.

Экспериментальные исследования проведены на 30 половозрелых беспородных собаках обоего пола, разделенных на 2 группы. Первую группу (10 собак) образовали животные, которым после создания модели операционной травмы с нарушенным кровоснабжением участка тонкой кишки анастомоз не накладывался. Во вторую группу (20 собак) вошли животные, которым после лигирования брыжеечных сосудов на соответствующем участке органа формировали кишечное соустье по типу «конец в конец».

Введение гепарина производилось подкожно в переднюю брюшную стенку в дозе 100 или 200 ЕД/кг массы тела в 2 мл 0,9% раствора хлорида натрия (рис. 10).

4.1. Изменение гомеостаза в тонкой кишке при нарушенном регионарном кровотоке после подкожного введения гепарина

В этой серии экспериментов опыты проведены на 10 собаках. Через 30-60 минут после введения раствора гепарина в дозе 200 ЕД/кг массы тела у четырех животных наблюдалось кровотечение из лапаротомной раны, причем у двух из них с образованием в последующем гематомы мягких тканей. Других каких-либо послеоперационных осложнений отмечено не было.

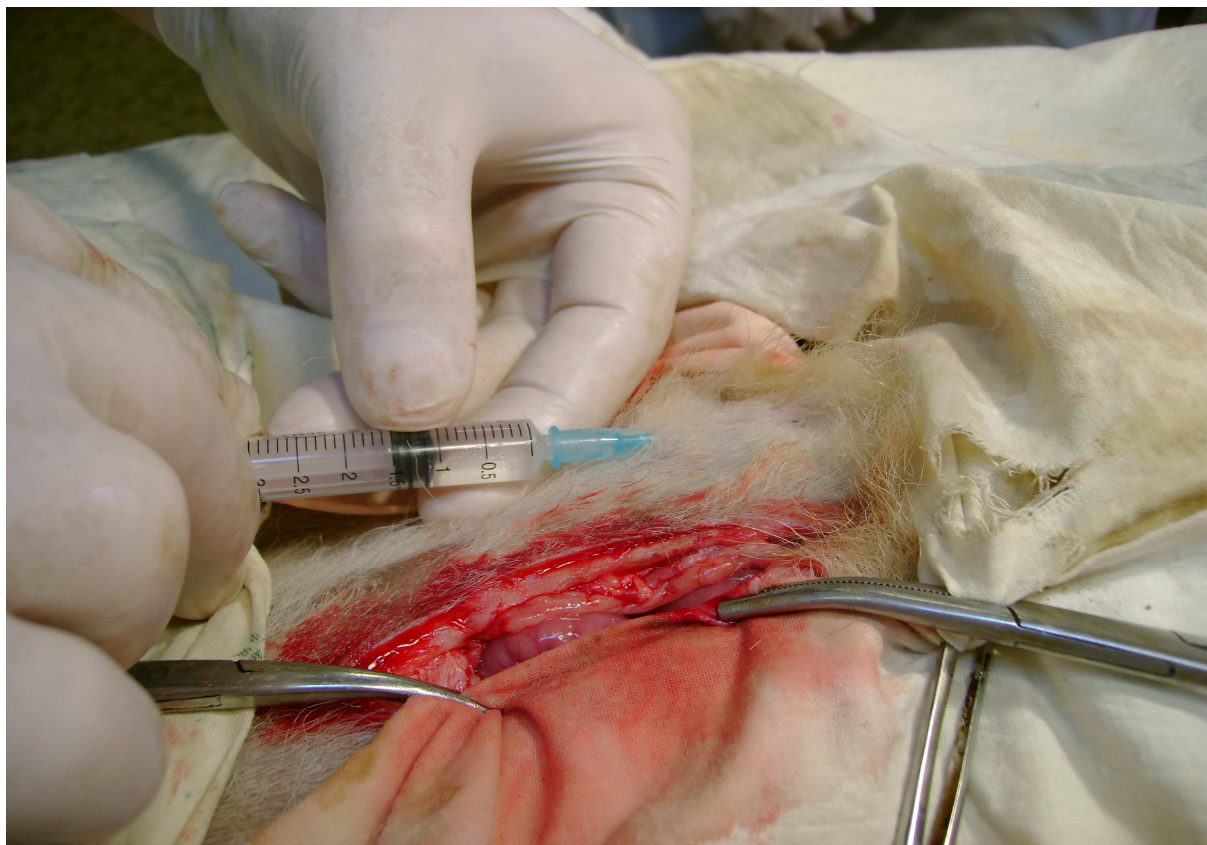


Рис. 10. Подкожное введение раствора гепарина в переднюю брюшную стенку

Эксперименты показали, что транскапиллярный обмен в области ишемизации был нарушен в меньшей степени по сравнению с таковым у негепаринизированных животных. Капиллярный фильтрат увеличивался в 3,35 раза ($p=0,002$). Вязкость крови повышалась на 22,22% ($p=0,0178$). Отмечалось уменьшение скорости оседания эритроцитов на 29,14% ($p=0,0069$) (табл. 6).

При исследовании процессов перекисного окисления липидов и активности каталазы зафиксировано умеренное их изменение. Уровень малонового диальдегида в плазме венозной крови повышался на 34,95% ($p=0,0028$), активность каталазы возрастала на 27,29% ($p=0,0436$) (рис. 11).

Характеризуя коагуляционную активность крови, нами было обнаружено не столь выраженное ее изменение. Время свертывания венозной крови увеличивалось в 1,5 раза ($p=0,0003$). Протромбиновое время и протромбиновое отношение возрастало соответственно на 17,4% ($p=0,1$) и 22,2% ($p=0,02$). Актив-

Таблица 6

Изменение гемомикроциркуляторных показателей в ишемизированном участке тонкой кишки после подкожного введения гепарина в дозе 200 ЕД/кг массы тела через 25 минут после лигирования брыжеечных сосудов (M+m)

Показатель	Исходные данные, n=10	Опытные данные, 25 минут, n=10
КФ, мл	2,6±0,19	8,7±1,41 p=0,002
ВК, усл. ед.	2,8±0,21	3,6±0,18 p=0,0178
СОЭ, мм/ч	7,0±0,27	4,96±0,52 p=0,0069
КДЭ	0,53±0,01	0,52±0,02 p=0,66

Примечание: p – показатель достоверности отличий по отношению к исходным данным

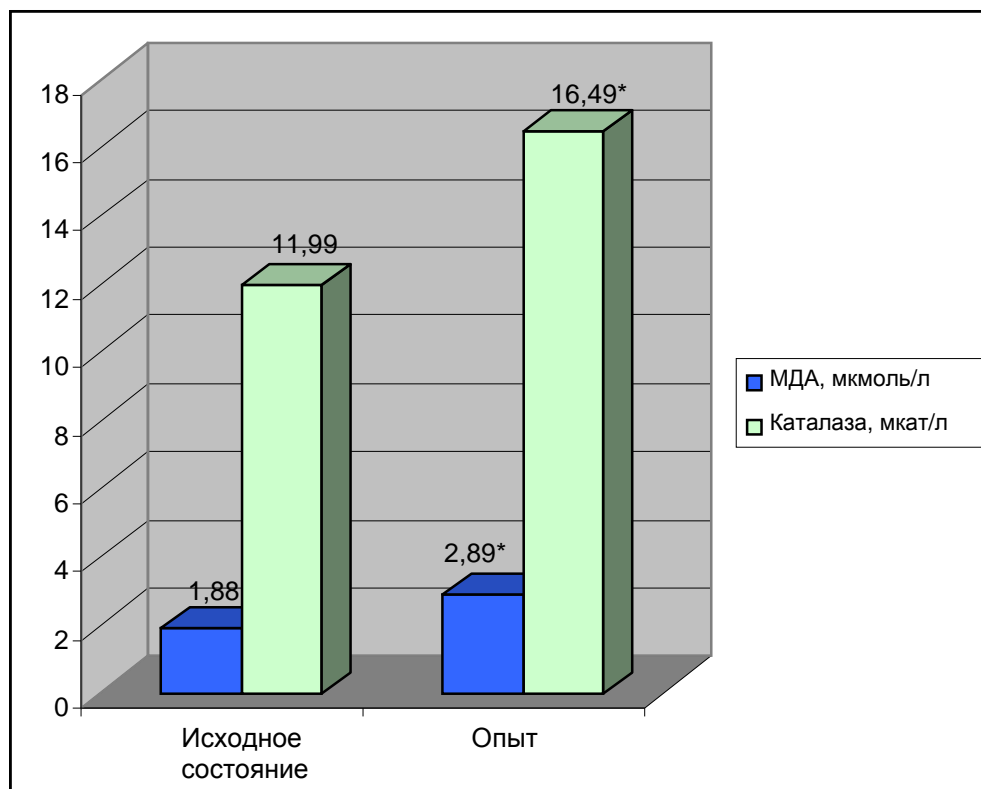


Рис. 11. Изменение уровня малонового диальдегида и активности каталазы в плазме венозной крови ишемизированного участка тонкой кишки после подкожного введения гепарина в дозе 200 ЕД/кг массы тела

Примечание: * - достоверность отличий по отношению к норме при p=0,0028 для МДА и p=0,0436 для каталазы

ность антитромбина III повышалась на 19,6 % ($p=0,022$) (табл. 7).

Таблица 7

Изменение коагуляционных показателей крови в ишемизированном участке тонкой кишки после подкожного введения гепарина в дозе 200 ЕД/кг массы тела через 25 минут после лигирования брыжеечных сосудов (M+m)

Показатель	Исходные данные, n=10	Опытные данные, 25 минут, n=10
Время свёртывания по Ли-Уайту, с.	248,0 ± 18,3	374,0 ± 12,4 p=0,0003
Протромбиновое время, с.	13,3 ± 0,3	16,1 ± 1,5 p=0,1
Протромбиновое отношение, усл. ед.	0,7±0,01	0,9±0,07 p=0,02
Активность антитромбина III, %	45,0 ± 3,0	56,0 ± 2,6 p=0,022

Примечание: p – показатель достоверности отличий по отношению к исходным данным

В 4 случаях после введения гепарина в переднюю брюшную стенку отмечалось длительное кровотечение из лапаротомной раны. После проведения релапаротомии через 7 суток после операции у большинства животных в брюшной полости был обнаружен умеренный спаечный процесс. Спайки в основном представляли собой непрозрачные бессосудистые образования, легко разрушающиеся при механическом давлении (количество баллов уменьшалось на 42,4% ($p=0,0003$ по отношению к аналогичному показателю у негепаринизированных животных) (табл. 8). Распространенность послеоперационных спаек снижалась на 28,57% ($p=0,016$), а их плотность - на 31,8% ($p=0,032$). Спаечный процесс был представлен множественными плоскостными спайками, особенно в области ишемизированного участка тонкой кишки.

Таблица 8

Изменение показателей индуцированных спаек в брюшной полости через 7 суток после операции при подкожном введении гепарина в дозе 200 ЕД/кг массы тела ($M \pm m$)

Характеристика послеоперационных спаек (баллы)	Исходные данные, n=10	Опытные данные, 25 минут, n=10
Распространенность	2,8 \pm 0,21	2,0 \pm 0,15 p=0,016
Тип	3,3 \pm 0,16	1,9 \pm 0,19 p=0,0003
Плотность	2,2 \pm 0,21	1,5 \pm 0,18 p=0,032

Примечание: p – показатель достоверности отличий по отношению к исходным данным

4.2. Изменение гомеостаза в тонкой кишке с анастомозом при нарушенном регионарном кровотоке после подкожного введения гепарина

В этой серии экспериментов было задействовано 20 собак, которым после перевязки брыжеечных сосудов и наложения кишечного соустья подкожно в переднюю брюшную стенку медленно, струйно вводился раствор гепарина в дозах 100 (10 собак) или 200 ЕД/кг массы тела (10 собак) в 2 мл 0,9% раствора хлорида натрия. Показатели выраженности спайкообразования в брюшной полости, физическую герметичность анастомоза и индекс стенозирования сравнивали с таковыми у животных, которым осуществляли перевязку брыжеечных сосудов тонкой кишки и формирование кишечного соустья без введения гепарина (контрольная группа).

После подкожного введения гепарина в дозе 100 Ед/кг массы тела изменения всех исследуемых показателей венозной крови в ишемизированном участке тонкой кишки с анастомозом были недостоверными ($p > 0,05$). В раннем послеоперационном периоде у 2 животных тестом пневмопрессии была диагностирована несостоятельность швов кишечного соустья.

Увеличение дозы вводимого препарата до 200 Ед/кг массы тела приводило к повышению капиллярного фильтрата в 3,5 раз ($p=0,0074$), вязкости венозной крови на 24,57% ($p=0,0031$). Вместе с тем наблюдалось уменьшение скорости оседания эритроцитов на 21,06% ($p=0,0147$). При изучении коэффициента деформабельности эритроцитов достоверных различий между исходными и опытными данными нами отмечено не было (табл. 9).

Таблица 9

Изменение гемомикроциркуляторных показателей в ишемизированном участке тонкой кишки с анастомозом после подкожного введения гепарина в дозе 200 ЕД/кг массы тела через 25 минут после лигирования брыжеечных сосудов ($M \pm m$)

Показатель	Исходные данные, n=10	Опытные данные, 25 минут, n=10
КФ, мл	2,2 \pm 0,19	7,7 \pm 1,58 $p=0,0074$
ВК, усл. ед.	3,47 \pm 0,24	4,6 \pm 0,15 $p=0,0031$
СОЭ, мм/ч	9,26 \pm 0,58	7,31 \pm 0,29 $p=0,0147$
КДЭ	0,55 \pm 0,04	0,57 \pm 0,04 $p=0,7319$

Примечание: p – показатель достоверности отличий по отношению к исходным данным

В оттекающей от органа плазме венозной крови наблюдалось значительное повышение активности перекисного окисления липидов. Содержание малонового диальдегида увеличивалось на 38,12% ($p=0,0002$). Активность каталазы возрастала на 30,62% ($p=0,0057$) (рис. 12).

Подкожное введение гепарина в дозе 200 ЕД/кг массы тела приводило к умеренному изменению показателей свертывающей системы крови. Время свертывания венозной крови увеличивалось на 33,5% ($p=0,0002$). Протромбиновое время и протромбиновое отношение не имели достоверных различий с контрольными данными. Вместе с тем наблюдалось повышение активности антитромбина III – на 19,74% ($p=0,014$) (табл. 10).

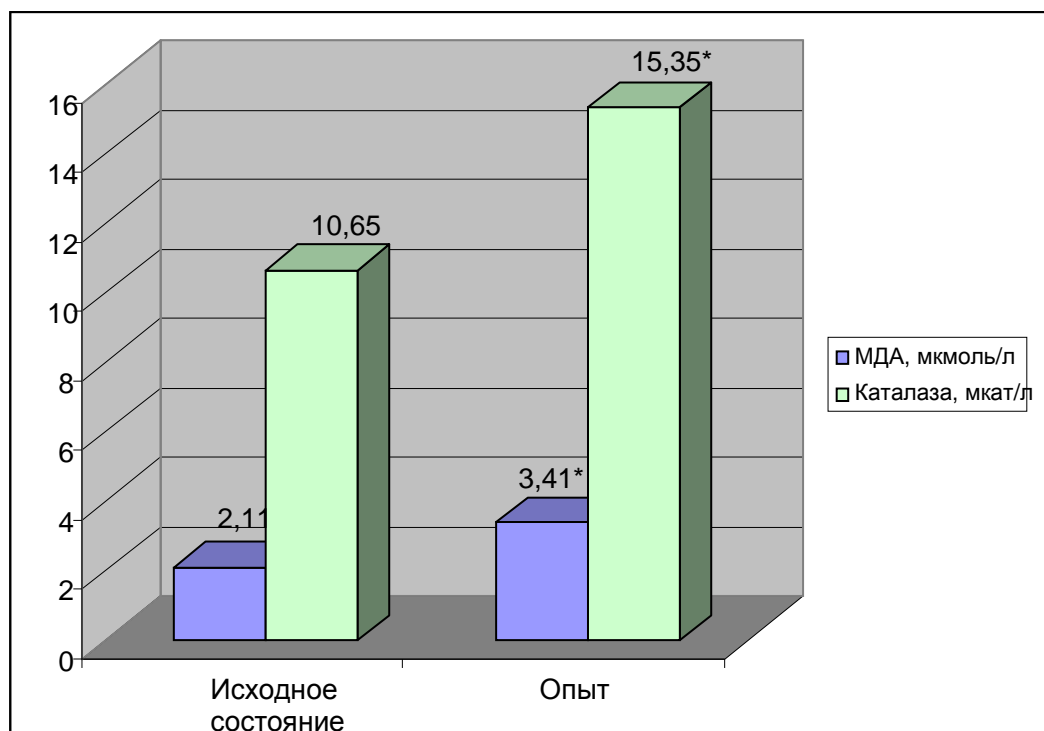


Рис. 12. Изменение уровня малонового диальдегида и активности каталазы в плазме венозной крови ишемизированного участка тонкой кишки с анастомозом после подкожного введения гепарина в дозе 200 ЕД/кг массы тела
Примечание: * - достоверность отличий по отношению к норме при $p=0,0002$ для МДА и $p=0,0057$ для каталазы

Таблица 10

Изменение коагуляционных показателей крови в ишемизированном участке тонкой кишки с анастомозом после подкожного введения гепарина в дозе 200 ЕД/кг массы тела через 25 минут после лигирования брыжеечных сосудов (M+m)

Показатель	Исходные данные, n=10	Опытные данные, 25 минут, n=10
Время свёртывания по Ли-Уайту, с.	$254,0 \pm 19,0$	$382,0 \pm 10,4$ $p=0,0002$
Протромбиновое время, с.	$14,2 \pm 0,5$	$16,0 \pm 1,0$ $p=0,142$
Протромбиновое отношение, усл. ед.	$0,8 \pm 0,01$	$0,9 \pm 0,07$ $p=0,192$
Активность антитромбина III, %	$50,0 \pm 2,0$	$62,3 \pm 3,2$ $p=0,0098$

Примечание: p – показатель достоверности отличий по отношению к исходным данным

У 2 животных после проведения релапаротомии в брюшной полости был обнаружен умеренный спаечный процесс. В остальных наблюдениях нами были выявлены множественные плоскостные спайки между петлями тонкой кишки, особенно в ишемизированном участке органа с анастомозом (рис. 13). Распространенность, тип и плотность спаечного процесса уменьшались соответственно на 19,35% ($p=0,0478$ по отношению к контрольной группе животных), 33,33% ($p=0,0011$ по отношению к контрольной группе животных) и 23,08% ($p=0,038$ по отношению к контрольной группе животных) (табл. 11).

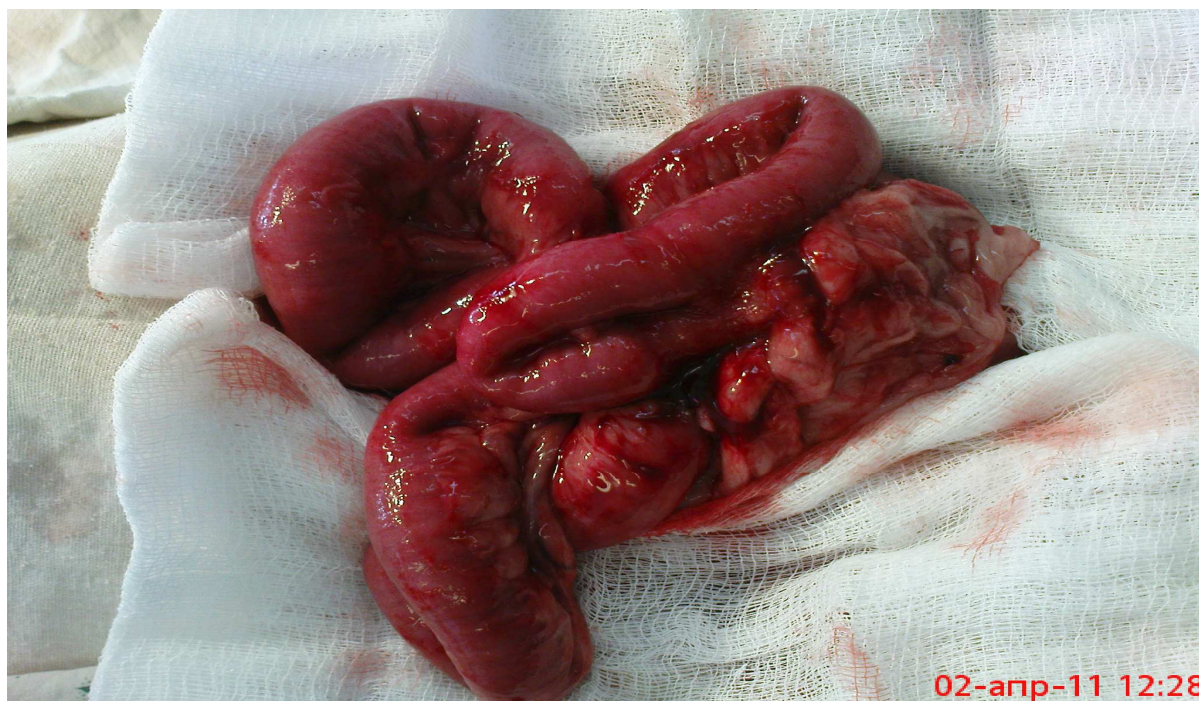


Рис. 13. Выраженный спаечный процесс в области ишемизированного участка тонкой кишки с анастомозом. Семь суток после операции

Спустя 3 суток после операции у 1 собаки диагностирована несостоятельность швов кишечного анастомоза. В других наблюдениях послеоперационный период протекал гладко без развития каких-либо осложнений.

Через 7 суток после операции кишечные анастомозы выдерживали давление в $23,6 \pm 3,46$ кПа ($p=0,017$ по отношению к контрольной группе). Индекс стенозирования равнялся $47,6 \pm 2,85\%$ ($p=0,5665$ по отношению к контрольной группе).

Таблица 11

Изменение показателей индуцированных спаек в брюшной полости через 7 суток после перевязки брыжеечных сосудов и формирования кишечного анастомоза при подкожном введении гепарина в дозе 200 ЕД/кг массы тела (M+m)

Характеристика послеоперационных спаек (баллы)	Исходные данные, n=10	Опытные данные, 25 минут, n=10
Распространенность	3,1± 0,25	2,5 ± 0,08 p=0,0478
Тип	3,6 ± 0,17	2,4 ± 0,19 p=0,0011
Плотность	2,6±0,17	2,0±0,18 p=0,038

Примечание: p – показатель достоверности отличий по отношению к исходным данным

Резюме

Таким образом, при подкожном пути введения гепарина гемомикроциркуляторные расстройства в области ишемизированного участка тонкой кишки были не столь выраженными в отличие от животных, которым не проводилась интраоперационная гепаринотерапия. Об этом свидетельствовало достоверно меньшее увеличение капиллярного фильтрата, вязкости крови и снижение скорости оседания эритроцитов. Аналогичная ситуация наблюдалась и при изучении антиокислительной способности крови.

При исследовании коагуляционной активности венозной крови нами установлено умеренное увеличение времени ее свертывания, не столь бурное нарастание активности антитромбина III, обусловленное, на наш взгляд, умеренным увеличением содержания гепарина в исследуемом участке тонкой кишки.

Подкожное, однократное, интраоперационное введение гепарина в дозе

100 Ед/кг массы тела существенно не влияло как на динамику изменений всего спектра изучаемых показателей, так и на морфологические и функциональные характеристики ишемизированного участка тонкой кишки с анастомозом по сравнению с животными контрольной группы. Только увеличение дозы вводимого препарата до 200 Ед/кг массы тела обуславливало достоверное увеличение времени свертывания венозной крови в отличие от животных, которым гепарин вводился в дозе 100 Ед/кг массы тела. Повышение антикоагуляционных свойств крови в исследуемом участке тонкой кишки, в конечном счете, предопределило гладкое течение послеоперационного периода без развития тромбоза брыжеечных сосудов и спаечной кишечной непроходимости.

Г Л А В А 5

ИЗМЕНЕНИЕ НЕКОТОРЫХ ПОКАЗАТЕЛЕЙ ГОМЕОСТАЗА В ИШЕМИЗИРОВАННОМ УЧАСТКЕ ТОНКОЙ КИШКИ БЕЗ АНАСТОМОЗА И С АНАСТОМОЗОМ ПОСЛЕ ИНТРАОПЕРАЦИОННОГО ПАРАВАЗАЛЬНОГО ПУТИ ВВЕДЕНИЯ ГЕПАРИНА

В следующей главе приводятся результаты экспериментов по изучению влияния интраоперационной гепаринопрофилактики после введения препарата в клетчатку сосудисто-нервного пучка тонкой кишки. Такой путь введения препарата использовался нами впервые (Патент России №2325169).

Количество задействованных в этой серии экспериментов животных составило 30 собак. Для решения поставленных перед нами задач все они были разделены на 2 группы. Первую группу (10 собак) образовали животные, которым производилось интраоперационное паравазальное введение гепарина после создания модели «нарушенного кровоснабжения тонкой кишки без анастомоза» (рис. 14), вторую – животные (20 собак), которым дополнительно к вышеперечисленным мероприятиям накладывался межкишечный анастомоз в области предполагаемой деваскуляризации тонкой кишки.

5.1. Изменение гомеостаза в тонкой кишке при нарушенном регионарном кровотоке после паравазального введения гепарина

Опыты проведены на 10 половозрелых беспородных собаках обоего пола. Гепарин вводился в дозе 200 ЕД/кг массы тела в 2 мл 0,9% раствора хлорида натрия. В дальнейшем ход эксперимента был аналогичным, как и после интраоперационного подкожного введения гепарина.

Ранний послеоперационный период у всех животных протекал гладко без развития каких-либо осложнений.

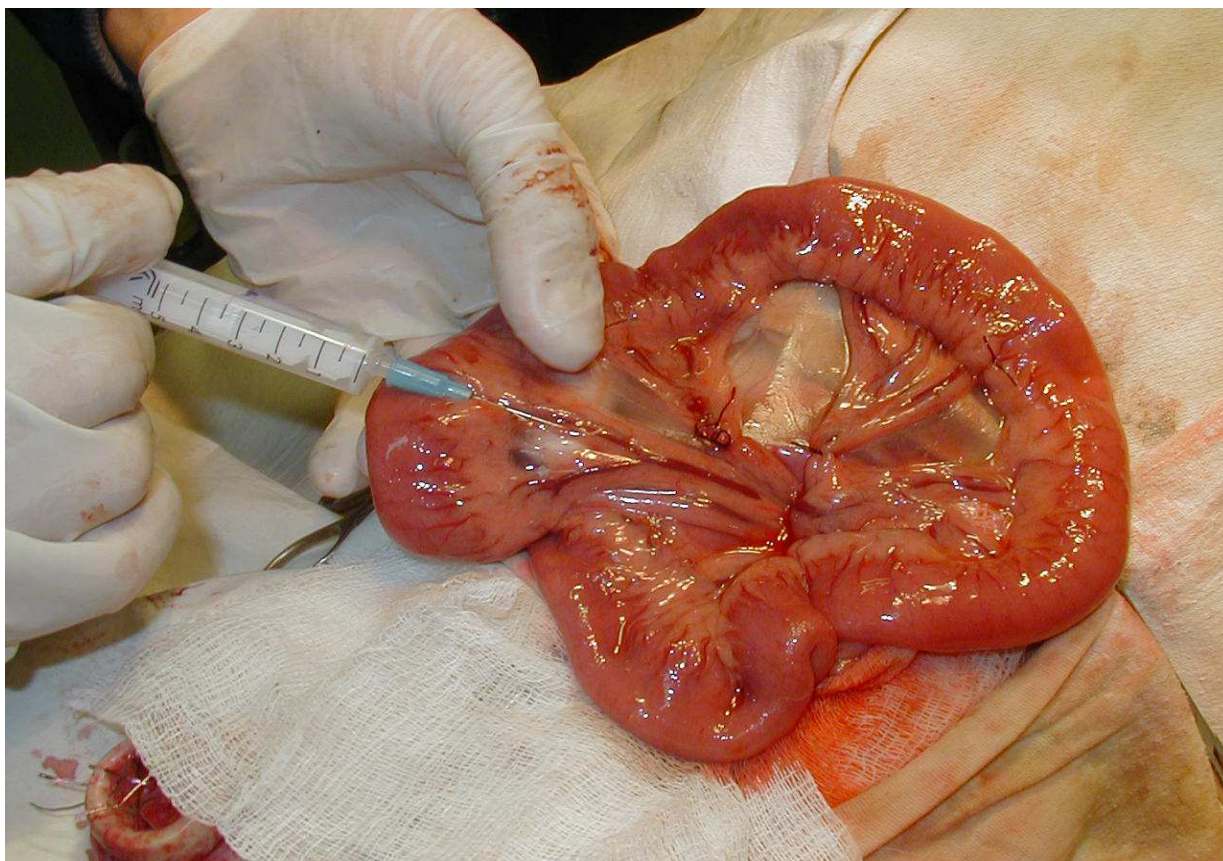


Рис. 14. Введение гепарина в клетчатку сосудисто-нервного пучка брыжейки тонкой кишки проксимальнее места перевязки брыжеечных сосудов

При интраоперационной регистрации состояния регионарного кровотока в ишемизированной зоне органа были выявлены незначительные дисциркуляторные изменения. Наблюдалось только достоверное изменение капиллярного фильтра, который увеличивался в 2,27 раз ($p=0,0443$). Остальные изучаемые показатели не имели достоверных различий с исходными данными (табл. 12).

Характеризуя состояние перекисного окисления липидов и антиоксидантную защиту крови, нами отмечено повышение уровня малонового диальдегида на 30,82% ($p=0,0207$), ферментативной активности каталазы на 28,25% ($p=0,048$) (рис. 15).

При оценке состояния свертывающей системы крови отмечалось незначительное изменение протромбинового времени и протромбинового отношения, так что разница между исходными и опытными данными была недостовер-

Таблица 12

Изменение гемомикроциркуляторных показателей в ишемизированном участке тонкой кишки после паравазального введения гепарина в дозе 200 ЕД/кг массы тела через 25 минут после лигирования брыжеечных сосудов (M+m)

Показатель	Исходные данные, n=10	Опытные данные, 25 минут, n=10
КФ, мл	2,6±0,19	5,9±1,4 p=0,0443
ВК, усл. ед.	2,7±0,14	3,0±0,23 p=0,2958
СОЭ, мм/ч	7,6±0,36	6,9±0,27 p=0,1542
КДЭ	0,52±0,02	0,53±0,04 p=0,8291

Примечание: p – показатель достоверности отличий по отношению к исходным данным

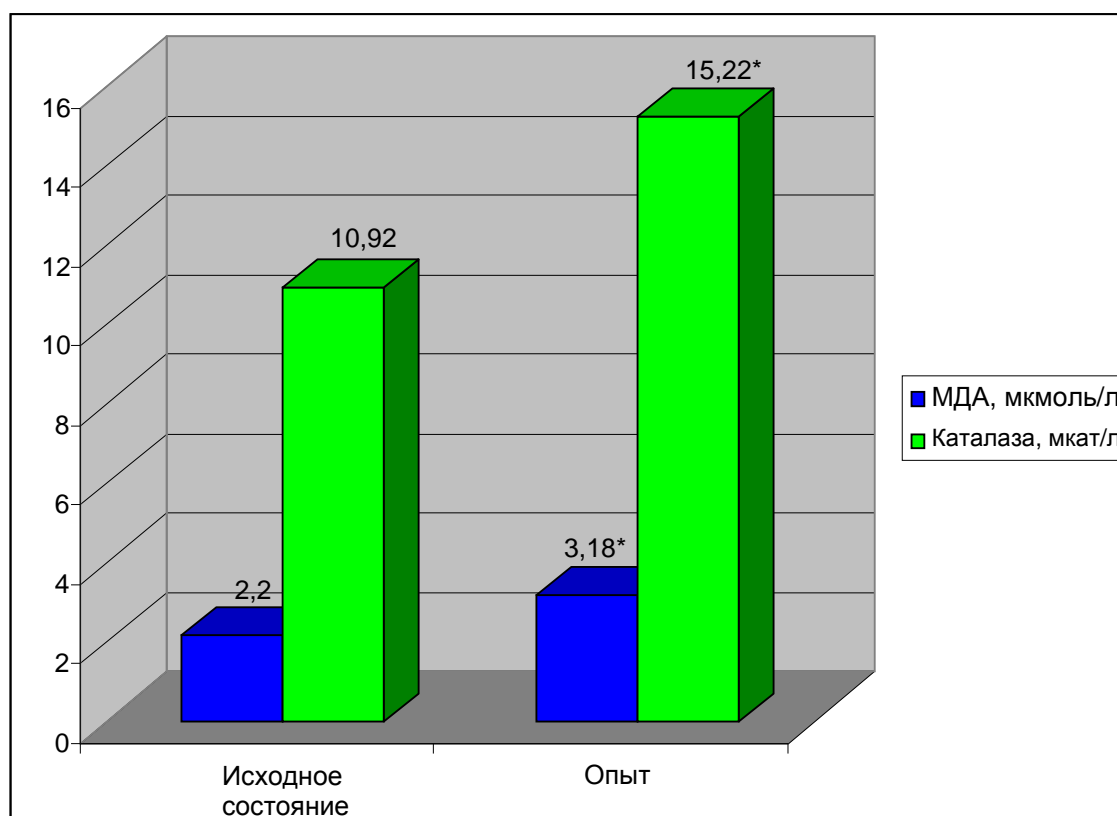


Рис. 15. Изменение уровня малонового диальдегида и активности каталазы в плазме венозной крови ишемизированного участка тонкой кишки после паравазального введения гепарина в дозе 200 ЕД/кг массы тела

Примечание: * - достоверность отличий по отношению к норме при p=0,0002 для МДА и p=0,0057 для каталазы

ной. В тоже время, происходило статистически значимое увеличение времени свертывания венозной крови в 1,9 раза ($p=0,0002$). Активность антитромбина III также достоверно возрастала на 23,2% ($p=0,009$), что, очевидно, было связано с диффузией экзогенного гепарина из паравазальной клетчатки брыжейки тонкой кишки в сосудистое русло (табл. 13).

Таблица 13

Изменение коагуляционных показателей крови в ишемизированном участке тонкой кишки после паравазального введения гепарина в дозе 200 ЕД/кг массы тела через 25 минут после лигирования брыжеечных сосудов (M+m)

Показатель	Исходные данные, n=10	Опытные данные, 25 минут, n=10
Время свёртывания по Ли-Уайту, с.	243,0 ± 28,9	456,0 ± 22,2 $p=0,0002$
Протромбиновое время, с.	16,0 ± 0,1	16,6 ± 0,5 $p=0,27$
Протромбиновое отношение, усл. ед.	0,8±0,03	0,8±0,01
Активность антитромбина III, %	50,0 ± 3,0	65,1 ± 3,4 $p=0,009$

Примечание: p – показатель достоверности отличий по отношению к исходным данным

При патоморфологическом исследовании изменений, происходящих в брюшной полости через 7 суток после операции, было выявлено наличие умеренного спаечного процесса, который был представлен единичными спайками за исключением области ишемизированного участка тонкой кишки (рис. 16). Распространенность спаечного процесса у большинства собак уменьшалась на 53,57% относительно животных, которым гепарин не вводился ($p=0,0003$) (табл. 14). Спайки, в основном, представляли собой рыхлые, непрозрачные бессосудистые сращения, которые легко разъединялись тупым путем (количество баллов оказалось снижено на 48,48% ($p=0,0001$)). Плотность спаечного про-

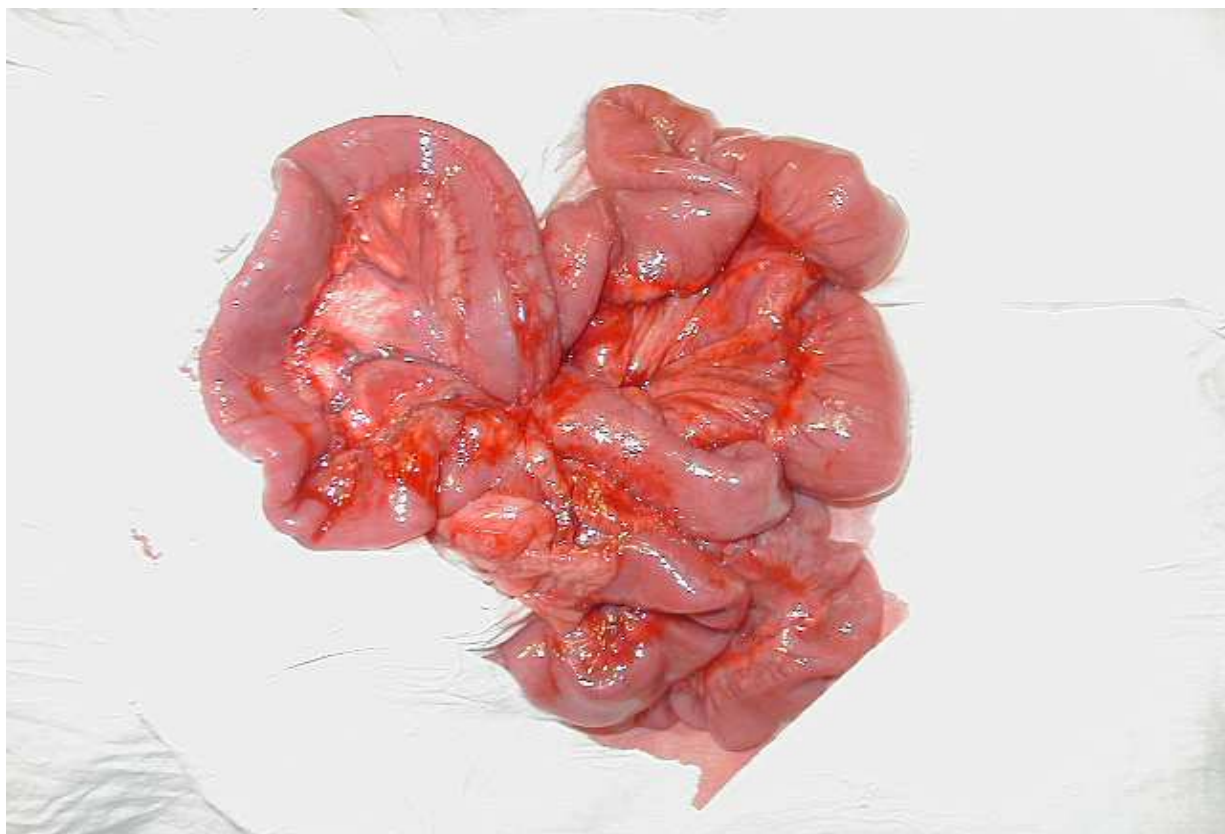

Рис. 16. Участок тонкой кишки в области ишемизации. 7 суток после операции. Умеренный спаечный процесс

Таблица 14

Изменение показателей индуцированных спаек в брюшной полости через 7 суток после перевязки брыжеечных сосудов при паравазальном введении гепарина в дозе 200 ЕД/кг массы тела (M+m)

Характеристика послеоперационных спаек (баллы)	Исходные данные, n=10	Опытные данные, 25 минут, n=10
Распространенность	2,8± 0,21	1,3 ± 0,16 p=0,0003
Тип	3,3 ± 0,16	1,7 ± 0,2 p=0,0001
Плотность	2,2±0,21	1,2±0,14 p=0,003

Примечание: p – показатель достоверности отличий по отношению к исходным данным

цесса падала на 45,45% ($p=0,003$). У большинства собак процесс локализовался в зоне выключенного из кровоснабжения фрагмента органа, к которому были припаяны петли тонкой кишки и большой сальник.

5.2. Изменение гомеостаза в тонкой кишке с анастомозом при нарушенном регионарном кровотоке после паравазального введения гепарина

В данной серии экспериментов было задействовано 20 животных, которые в процессе выполнения опытов были разделены на 2 группы. Первую группу образовали животные (10 собак), которым проксимальнее ишемизированного участка тонкой кишки в клетчатку сосудисто-нервного пучка брыжейки органа медленно, струйно вводился раствор гепарина в дозе 200 ЕД/кг массы тела в 2 мл 0,9% раствора хлорида натрия. Во второй группе животных (10 собак) доза вводимого препарата уменьшалась до 100 ЕД/кг массы тела.

У животных первой группы через 10-15 минут после введения раствора гепарина в дозе 200 ЕД/кг массы тела по линии швов отмечалось значительное кровотечение. Ранний послеоперационный период у 4 животных осложнился развитием несостоятельности швов тонкокишечного анастомоза (рис. 17), причем у 2 из них возник разлитой перитонит.

При сравнении показателей, характеризующих гемомикроциркуляторные, метаболические и коагуляционные свойства крови в ишемизированном участке тонкой кишки с анастомозом и без анастомоза, каких-либо значимых различий нами обнаружено не было.

Уменьшение дозы вводимого гепарина до 100 ЕД/кг массы тела не приводило к возникновению кровотечения по линии швов. В раннем послеоперационном периоде несостоятельность швов кишечного соустья была зафиксирована лишь в 1 случае. Тромбоза брыжеечных сосудов тонкой кишки не наблюдалось.

У собак второй группы, где доза вводимого препарата составляла 100 ЕД/кг массы тела, отмечались незначительные гемомикроциркуляторные на-

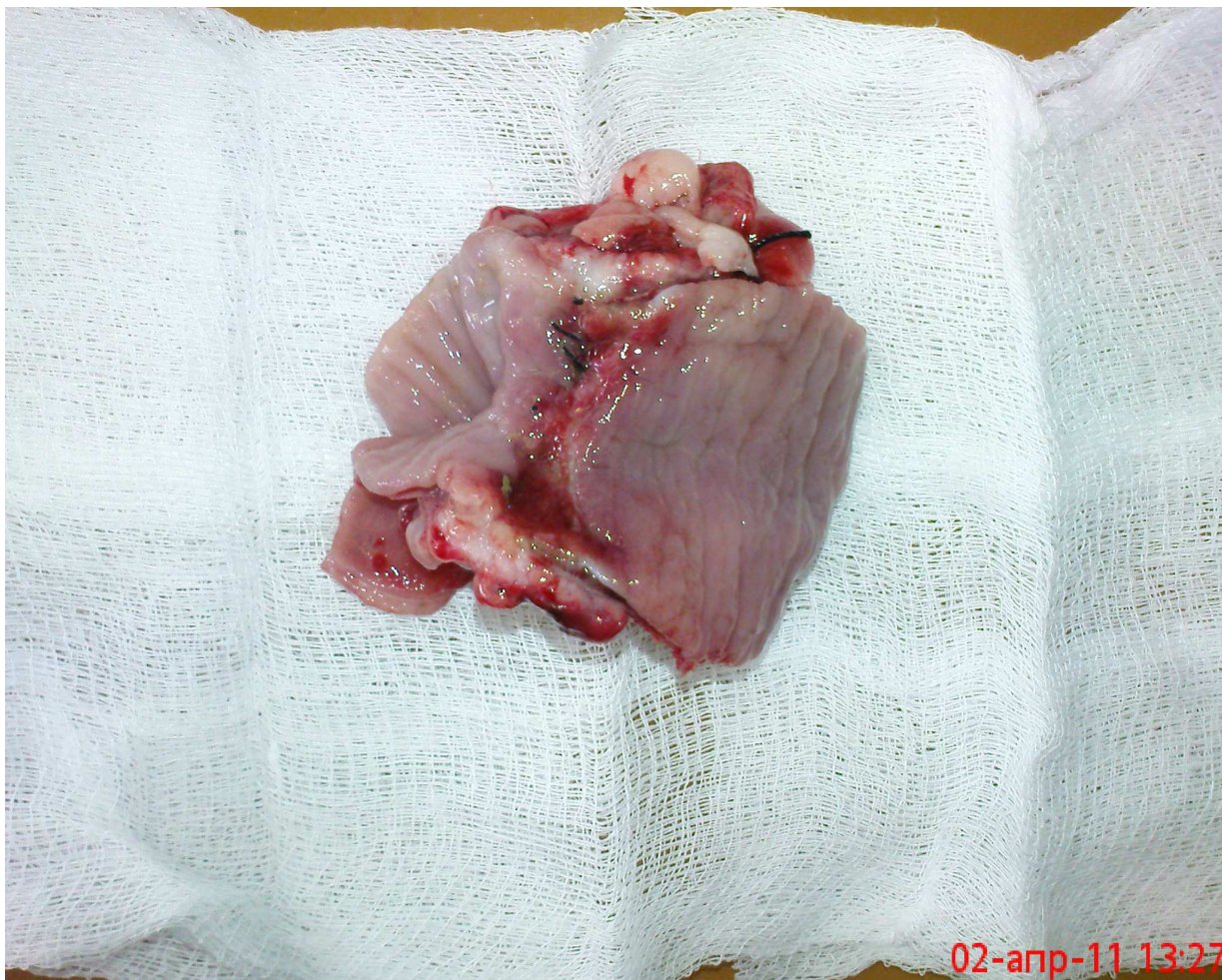

Рис. 17. Макропрепарат тонкой кишки с анастомозом в области ишемизации. 7 суток после операции. Значительный диастаз краев кишечной раны – несостоятельность анастомоза

рушения. Капиллярный фильтрат повышался в 2,59 раз ($p=0,026$), вязкость крови – на 18,18% ($p=0,181$), коэффициент деформабельности эритроцитов - на 3,45% ($p=0,7504$), скорость оседания эритроцитов увеличивалась на 13,64% ($p=0,5453$) (табл. 15).

Возрастание уровня малонового диальдегида на 26,67% ($p=0,0251$) и каталитической активности – на 32,59% ($p=0,0196$) свидетельствовало о значительной активизации антиоксидантной защиты в области ишемизированного участка тонкой кишки с анастомозом (рис. 18).

При регистрации показателей свертывания крови отмечалось незначительное изменение протромбинового времени и протромбинового отношения

Таблица 15

Изменение гемомикроциркуляторных показателей в ишемизированном участке тонкой кишки с анастомозом после паравазального введения гепарина в дозе 100 ЕД/кг массы тела через 25 минут после лигирования брыжеечных сосудов (M+m)

Показатель	Исходные данные, n=10	Опытные данные, 25 минут, n=10
КФ, мл	2,2±0,2	5,7±1,3 p=0,026
ВК, усл. ед.	2,7±0,25	3,3±0,33 p=0,181
СОЭ, мм/ч	5,7±0,6	6,6±1,3 p=0,5453
КДЭ	0,56±0,01	0,58±0,06 p=0,7504

Примечание: p – показатель достоверности отличий по отношению к исходным данным

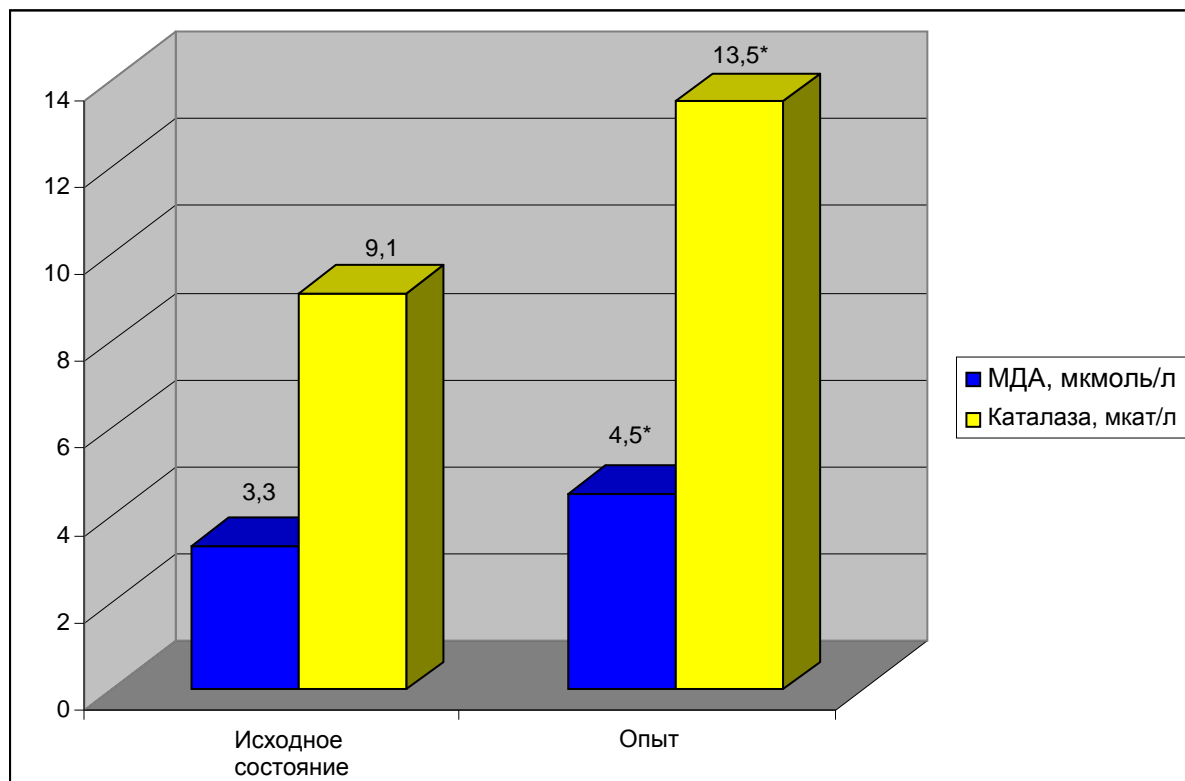


Рис. 18. Изменение уровня малонового диальдегида и активности каталазы в плазме венозной крови ишемизированного участка тонкой кишки с анастомозом после паравазального введения гепарина в дозе 100 ЕД/кг массы тела

Примечание: * - достоверность отличий по отношению к норме при p=0,0251 для МДА и p=0,0196 для каталазы

так, что разница между исходными и опытными данными была недостоверной. В тоже время, происходило увеличение времени свертывания венозной крови в 1,4 раза ($p=0,003$). Активность антитромбина III повышалась на 20,8% ($p=0,037$) (табл. 16).

Таблица 16

Изменение коагуляционных показателей крови в ишемизированном участке тонкой кишки с анастомозом после паравазального введения гепарина в дозе 100 ЕД/кг массы тела через 25 минут после лигирования брыжеечных сосудов (M+m)

Показатель	Исходные данные, n=10	Опытные данные, 25 минут, n=10
Время свертывания по Ли-Уайту, с.	252,0±13,8	354,0±21,2 $p=0,003$
Протромбиновое время, с.	15,8±1,2	15,6±0,8 $p=0,8927$
Протромбиновое отношение, усл. ед.	0,8±0,02	0,8±0,04
Активность антитромбина III, %	45,0±4,2	56,8±2,4 $p=0,0374$

Примечание: p – показатель достоверности отличий по отношению к исходным данным

При повторном вскрытии брюшной полости через 7 суток после операции в исследуемом участке тонкой кишки с анастомозом наблюдался значительный спаечный процесс, выраженная воспалительная реакция и кровоизлияния в стенку тонкой кишки. Распространенность адгезии снижалась на 41,94% ($p=0,006$), плотность спаек - на 46,15% ($p=0,0006$) (табл. 17). Тромбоза брыжеечных сосудов ни в одном случае обнаружено не было (рис. 19).

К 7 суткам послеоперационного периода физическая герметичность анастомоза составила 32,18±3,12 кПа ($p=0,045$). Индекс стенозирования не превышал 43,08±3,94%.

Таблица 17

Изменение показателей индуцированных спаек в брюшной полости через 7 суток после перевязки брыжеечных сосудов и формирования кишечного анастомоза при паравазальном введении гепарина в дозе 100 ЕД/кг массы тела (M+m)

Характеристика послеоперационных спаек (баллы)	Исходные данные, n=10	Опытные данные, 25 минут, n=10
Распространенность	3,1± 0,25	1,8 ± 0,26 p=0,006
Тип	3,6 ± 0,17	2,2 ± 0,14 p=0,0001
Плотность	2,6±0,17	1,4±0,16 p=0,0006

Примечание: p – показатель достоверности отличий по отношению к исходным данным

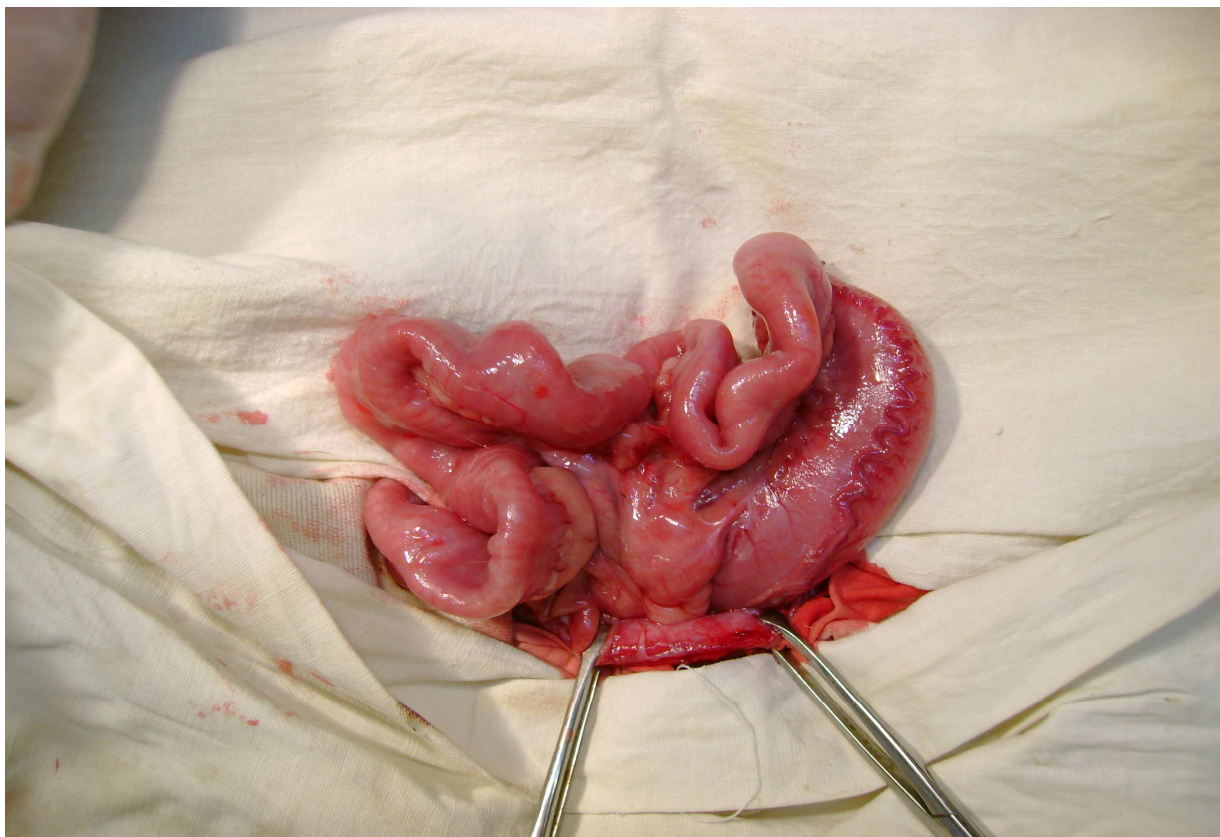


Рис. 19. Выраженный спаечный процесс в области ишемизированного участка тонкой кишки с анастомозом без тромбоза брыжеечных сосудов. 7 суток после операции.

Резюме

Итак, проведенными исследованиями установлено, что после интраоперационного паравазального введения раствора гепарина наблюдались меньшие нарушения реологии и метаболизма крови в ишемизированном участке тонкой кишки по сравнению с таковыми после подкожного введения препарата. В значительно большей степени нами отмечено уменьшение коагуляционных свойств крови, свидетельством чему было увеличение времени ее свертывания и активности антитромбина III. Это, в конечном счете, явилось определяющим фактором в сравнительно меньшем развитии спаечного процесса в брюшной полости и области исследуемого участка органа.

Изучение репаративной регенерации тонкокишечного анастомоза в области ишемизированного участка органа после паравазального введения гепарина в дозе 200 Ед/кг массы тела показало, что у всех без исключения животных отмечалось кровотечение по линии швов кишечного соустья и частое развитие послеоперационных осложнений в виде его несостоятельности и разлитого перитонита, что, по-видимому, объяснялось образованием непрочной фибриновой склейки между анастомозируемыми отрезками тонкой кишки. Уменьшение дозы препарата до 100 Ед/кг массы тела не приводило к выраженному расстройству микроциркуляции и активизации свободнорадикальных процессов в области ишемизированного участка тонкой кишки с анастомозом, столь значительному повышению антикоагуляционной активности крови (кровотечения из области анастомозируемых отрезков кишки нами диагностировано не было).

По этой причине репаративные возможности тканей в ишемизированном участке тонкой кишки с анастомозом оказались выше, свидетельством чему явилось меньшее число послеоперационных осложнений. Несостоятельность швов тонкокишечного анастомоза развилась только в одном наблюдении. Тромбоз брыжеечных сосудов нами отмечено не было.

5.3. Сравнительная характеристика показателей изменений индуцированных спаек в брюшной полости при различных путях введения гепарина

Результаты, полученные при сопоставлении изменений показателей индуцированных спаек в брюшной полости после лигирования брыжеечных сосудов тонкой кишки без использования гепарина и при различных путях введения препарата выглядели следующим образом (табл. 18).

Таблица 18

Изменение показателей индуцированных спаек в брюшной полости после перевязки брыжеечных сосудов тонкой кишки без применения гепарина и при различных путях его введения (доза вводимого препарата при внутривенном пути введения 100 ЕД/кг массы тела, при подкожном и паравазальном путях введения 200 ЕД/кг массы тела) (M±m)

Характеристика послеоперационных спаек (баллы)	Без гепарина (контрольные данные), n=10	При внутривенном введении, n=10	При подкожном введении, n=10	При паравазальном введении, n=10
Распространенность	2,8±0,21	2,75±0,29 p=0,892	2,0 ± 0,17 p=0,016 p ₁ =0,0525	1,3 ± 0,16 p=0,0003 p ₁ =0,0018 p ₂ =0,0158
Тип	3,3±0,16	2,25±0,29 p=0,0114	1,9 ± 0,19 p=0,0003 p ₁ =0,339	1,7 ± 0,2 p=0,0001 p ₁ =0,153 p ₂ =0,487
Плотность	2,2±0,21	2,1±0,33 p=0,804	1,5±0,18 p=0,032 p ₁ =0,144	1,2±0,14 p=0,003 p ₁ =0,033 p ₂ =0,221

Примечание: p – показатель достоверности отличий по отношению к контрольным данным; p₁ - показатель достоверности отличий по отношению к внутривенному пути введения гепарина; p₂ - показатель достоверности отличий по отношению к подкожному пути введения гепарина

Из приведенной таблицы видно, что при внутривенном пути введения гепарина распространенность спаечного процесса и плотность спаек достоверно не отличались от таковых, как и в случае без применения указанного препарата, что, по-видимому объяснялось развитием внутрибрюшного кровотечения с последующей активизацией процессов свертывания крови. Спайки представляли в основном непрозрачные бессосудистые образования. Подкожное введение гепарина на 28,57% ($p=0,016$) уменьшало распространенность спаечного процесса по сравнению с аналогичным показателем в случае, когда препарат не применялся. Тип спаек и их плотность имели достоверные отличия от таковых только животных контрольной группы. При введении изучаемого препарата в околососудистую клетчатку брыжейки тонкой кишки происходило достоверное уменьшение распространенности спаечного процесса по сравнению с аналогичным показателем в контрольной группе животных и в группах, где применяли внутривенное и подкожное введение гепарина соответственно на 53,57% ($p=0,0003$), 52,73% ($p_1=0,0018$) и 35% ($p_2=0,0158$). Также имелись достоверно значимые различия в плотности спаечного процесса с животными, у которых гепарин не применялся или осуществлялось его внутривенное введение.

Анализ характера спаечного процесса в брюшной полости у животных, которым кроме перевязки брыжеечных сосудов дополнительно производилось формирование тонкокишечного анастомоза, показал достоверное уменьшение распространенности спаечного процесса при подкожном и паравазальном путях введения гепарина относительно негепаринизированных животных соответственно на 19,35% ($p=0,0478$) и 35,48% ($p=0,0044$) (табл. 19). В свою очередь нами отмечено статистически значимое различие распространенности внутрибрюшного спайкообразования после подкожного введения гепарина в дозе 200 ЕД/кг массы тела и паравазального введения препарата в дозе 100 ЕД/кг массы тела. В последнем случае указанный показатель снижался на 20% ($p_1=0,0165$).

При оценке типа спаек и плотности спаечного процесса в брюшной полости достоверно значимые различия выявлялись только при сравнении этих по-

Таблица 19

Изменение показателей индуцированных спаек в брюшной полости после перевязки брыжеечных сосудов тонкой кишки и формирования кишечного анастомоза без применения гепарина и при различных путях его введения (доза вводимого препарата при подкожном пути введения 200 ЕД/кг массы тела, при паравазальном пути введения 100 ЕД/кг массы тела) (M±m)

Характеристика послеоперационных спаек (баллы)	Без гепарина (контрольные данные), n=10	При подкожном введении, n=10	При паравазальном введении, n=10
Распространенность	3,1±0,25	2,5 ± 0,08 p=0,0478	2,0 ± 0,15 p=0,0044 p ₁ =0,0165
Тип	3,6±0,17	2,4 ± 0,19 p=0,0011	2,3 ± 0,14 p=0,0002 p ₁ =0,682
Плотность	2,6±0,17	2,0±0,18 p=0,038	1,8±0,16 p=0,0075 p ₁ =0,428

Примечание: p – показатель достоверности отличий по отношению к контрольным данным; p₁ - показатель достоверности отличий по отношению к подкожному пути введения гепарина

казателей у негепаринизированных животных и у собак, которым применялось подкожное и паравазальное введение гепарина. В первом случае разница между указанными показателями составила соответственно 33,33% (p=0,0011) и 36,11% (p=0,0002), во втором – соответственно 23,08% (p=0,038) и 30,77% (p=0,0075).

ОБСУЖДЕНИЕ

Современная хирургия пищеварительного тракта диктует необходимость знания патогенетических аспектов возникновения и развития ишемического повреждения кишечника, поскольку любое хирургическое вмешательство сопровождается нарушением кровоснабжения органа, особенно при проведении объемных хирургических вмешательств (Беляев А.М. и др., 2010; Баиров В.Г. и др., 2013; Кит О.И. и др., 2013; Stallion A. et al., 2005; Liu Y. et al., 2010).

Экспериментально установлено, что после резекции нежизнеспособной части кишечника главными причинами несостоятельности швов межкишечного анастомоза в ближайшем послеоперационном периоде являются отклонения метаболизма в стенке органа, коррелирующие со структурными и функциональными изменениями микроциркуляции в области соустья (Милюкова В.Е., Антипова Е.Ю., 2008; Маркосян С.А. и др., 2011).

Согласно литературным данным, создание экспериментальной модели ишемии-реперфузии характеризуется достаточно высокой вариабельностью (Ding W. et al., 2009; Petrat F. et al., 2011; Derikx J.P.M. et al., 2011). Однако в доступной литературе мы не встретили модели, при которой патофизиологические и патоморфологические изменения в ишемизированном участке тонкой кишки изучались в «чистом» виде, то есть без последующей реперфузии.

В этой связи нами предложена экспериментальная модель операционной травмы с нарушенным кровоснабжением участка тонкой кишки вблизи от илеоцекального угла (критическая зона), которая создавалась следующим образом. Отступя одну аркаду от илеоцекального угла, лигировались краевые мезентериальные сосуды органа таким образом, что из кровотока оказывались полностью выключенными одна аркада и часть последующей аркады верхних брыжеечных сосудов. Забор крови производился непосредственно из краевой мезентериальной вены, прилежащей к зоне ишемизации. Это позволило достаточно полно характеризовать изменения гомеостаза, происходящие в исследуе-

мом участке тонкой кишки.

Для обсуждения результатов экспериментального исследования, посвященного изучению влияния гепарина на процесс внутрибрюшного спайкообразования при хирургических вмешательствах на кишечнике, нами внесены следующие основные вопросы:

- характер микроциркуляторно-метаболических нарушений и выраженность спаечного процесса в области ишемизированного участка тонкой кишки без анастомоза и с анастомозом у негепаринизированных животных;

- особенности микроциркуляторно-метаболических нарушений и выраженность спаечного процесса в области ишемизированного участка тонкой кишки после внутривенного введения гепарина в различных дозах;

- изменение местного гомеостаза и выраженность спаечного процесса в ишемизированном участке тонкой кишки без анастомоза и с анастомозом после подкожного введения гепарина в различных дозах;

- изменение местного гомеостаза и выраженность спаечного процесса в ишемизированном участке тонкой кишки без анастомоза и с анастомозом после паравазального введения гепарина в различных дозах.

Проведенные исследования показали, что у животных в условиях ишемического повреждения тонкой кишки происходило значительное нарушение гемомикроциркуляции, свидетельством чему было выраженное увеличение капиллярного фильтрата и вязкости крови, а также уменьшение скорости оседания эритроцитов. Первый повышался в 4,12 раза ($p=0,007$), вторая - на 24,17% ($p=0,0012$), третья уменьшалась на 26,1% ($p=0,011$). Что касается коэффициента деформабельности эритроцитов, то достоверных различий между контрольными и опытными значениями нами зарегистрировано не было.

Вместе с этим наблюдалась умеренная активизация антисвертывающей системы крови без значительного изменения ее коагуляционных свойств. Время свертывания венозной крови увеличивалось лишь на 4,39% ($p=0,576$). Протромбиновое время и протромбиновое отношение практически не отличалось

от контрольных данных. Вместе с тем, возрастала антитвертывающая активность венозной крови, о чем свидетельствовало достоверное нарастание активности антитромбина III – на 19,35 % ($p=0,032$). Это обстоятельство, по-видимому, объяснялось повышением содержания эндогенного гепарина в крови ишемизированного участка органа, и как следствие, быстрым нарастанием активности антитромбина III с одновременным ингибированием образования тромбина. Только в трех случаях в исследуемом участке тонкой кишки отмечалось значительное возрастание коагуляционных свойств крови, результатом чего явился тромбоз брыжеечных сосудов органа и гибель животных. В большинстве же наблюдений продолжительность времени свёртывания крови существенно не изменялась, что говорило о достаточном функционировании внутриорганный коллатерального кровотока и повышении содержания эндогенного гепарина в кровеносных сосудах тонкой кишки.

Многочисленными исследованиями, проведенными другими авторами, также установлены достаточно многообразные функциональные изменения при ишемии, обусловленные сложными взаимоотношениями нервно-рефлекторных, гемодинамических, метаболических и биологических реакций (Лазебник Л.Б., Звенигородская Л.А., 2003; Derikx J.P.M. et al., 2011). При этом микроциркуляторные нарушения в кишечной стенке носят однотипный характер и зависят, главным образом, от срока ишемии и степени сдавления кровеносных сосудов (Козлов В.И. и др., 1993).

В обзоре В. Д. Малышева и др. (1994), статье Sizova H. et al. (2006) показана значительная роль перекисного окисления липидов (ПОЛ) в развитии патологического процесса. Авторы сообщают, что даже при полной ишемии в ткани, по крайней мере, в течение длительного срока, сохраняется остаточный кислород, достаточный для инициации процессов ПОЛ. Ишемия сопровождается снижением активности ферментных антиоксидантов и уменьшением количества практически всех водо- и жирорастворимых антиоксидантов.

Аналогичную картину мы наблюдали и в своих исследованиях, где значи-

тельное нарушение микроциркуляции в исследуемом участке тонкой кишки приводило к резкому нарушению липидной пероксидации и каталитической активности. Наблюдалось возрастание уровня малонового диальдегида в плазме венозной крови на 34,52% ($p=0,0016$), активности каталазы на 26,81% ($p=0,0084$).

Резкие сдвиги в системе гомеостаза приводили к значительным морфологическим изменениям в области исследуемого участка тонкой кишки. При макроскопической оценке состояния ишемизированного фрагмента тонкой кишки отмечалась аналогичная картина. Первоначально наблюдалось побледнение, спазмирование и усиление его перистальтики, спустя 10-20 минут ишемизированный участок органа приобретал синюшную окраску. Причиной указанных изменений, вероятно, явилось появление локального объемного дефицита гемомикроциркуляции с последующим развитием венозного полнокровия (Козлов В.И. и др., 1993).

В раннем послеоперационном периоде в ишемизированном отделе тонкой кишки наблюдалась выраженная воспалительная реакция, сопровождающаяся обширными кровоизлияниями в ткани органа. В последующем патоморфологические изменения в тканях ишемизированного участка уменьшались. В большинстве наблюдений определялись лишь единичные участки умеренных кровоизлияний. Исследуемый отдел тонкой кишки был уменьшен в размерах, отмечалось уплотнение и ригидность его стенок.

Вопросам исследования морфологических изменений в кишечнике при ишемии посвящено достаточно большое количество работ. Многими авторами доказано, что первым признаком повреждения слизистой оболочки при ишемии является повышение ее проницаемости (Haglund U., 1994). В качестве компенсаторной реакции в ответ на ишемическое повреждение происходит быстрое сокращение собственной пластинки и сужение эпителия по типу «молнии» с целью сохранения эпителиальной выстилки в тонкой кишке (Grootjans J. et al., 2011). Повышение проницаемости сосудов способствует возникновению интер-

стициального отека кишечной стенки, преимущественно в слизистой и подслизистой оболочках (Шкодивский Н.И., 1988; Давыдов Ю. А., 1994) с последующим выходом низкомолекулярных белков в интерстициальное пространство и тромбированием сосудистого русла.

Большой интерес в настоящее время представляет проблема внутрибрюшного спайкообразования после проведения хирургических вмешательств на органах брюшной полости (Власов А.П. и др., 2006; Чекмазов И.А., 2008; Восканян С.Э., Кызласов П.С., 2011; Филенко Б.П., Лазарев С.М., 2012; Esposito A. J. et al., 2013). При этом повышенное внимание уделяется механическому повреждению брюшины, которое инициирует процесс формирования спаек. Кроме этого важная роль отводится таким факторам как кровотечение в брюшную полость, наличие внутрибрюшной инфекции и инородных тел, воздействие агрессивных химических веществ, внутрибрюшное введение антибиотиков, местная ишемия тканей (Байбеков И.М. и др., 1996; Липатов В.А. и др., 2002; 2003; Бурлев В.А. и др., 2009; Лазарев С.М., Филенко Б.П., 2009; Whang S.H. et al., 2011).

Мы также не обошли стороной эту проблему. При проведении экспериментальных исследований нами прежде всего изучалась роль ишемического и механического повреждения тонкой кишки в процессах внутрибрюшного спайкообразования. С этой целью дополнительно после лигирования краевых мезентериальных сосудов (модель нарушенного кровоснабжения тонкой кишки) производилось пересечение органа с последующим формированием соустья однорядным непрерывным швом (модель нарушенного кровоснабжения тонкой кишки с ее механическим повреждением). Именно такая модель полностью воссоздавала ситуации, часто возникающие при хирургических вмешательствах на кишечнике.

Проведенные экспериментальные исследования показали, что в условиях местной ишемии тканей заживление кишечного соустья сопровождалось выраженной воспалительной реакцией и образованием массивного спаечного про-

цесса, особенно в области исследуемого участка тонкой кишки. Несостоятельность швов анастомоза была диагностирована в 4 случаях.

Большое внимание в настоящее время как в России, так и зарубежом уделяется профилактике внутрибрюшного спайкообразования путем применения различных препаратов (Дубонос А.А., 2009; Турлай Д.М., 2010; Aysan E. et al., 2010; Chu D.I. et al., 2011; Brochhausen C. et al., 2012). Причем спектр используемых с этой целью препаратов достаточно широк.

В нашей работе с целью профилактики внутрибрюшного спайкообразования мы использовали антикоагулянт прямого действия гепарин. Выбор данного препарата оказался неслучайным. Основным свойством гепарина является его антикоагуляционное действие, которое объясняется способностью ингибировать ключевой фермент свертывания крови – тромбин. Для осуществления антикоагулянтного действия гепарина ему необходим кофермент – антитромбин III. Связываясь с антитромбином III плазмы крови и изменяя конформацию его молекулы указанный препарат значительно ускоряет связывание кофермента с активными центрами ряда факторов свертывающей системы крови, приводя к их инактивации (торможение тромбообразования). При этом для инактивации тромбина необходимо связывание гепарина одновременно с антитромбином III и самим тромбином. Кроме того, гепарин подавляет агрегацию и адгезию тромбоцитов, эритроцитов, лейкоцитов, уменьшает сосудистую проницаемость, стимулированную эндогенными факторами, улучшает коллатеральное кровообращение, оказывает спазмолитическое действие (Машковский М.Д., 2012).

Для претворения нашей идеи в практику нами проведены экспериментальные исследования по изучению влияния гепарина на процесс внутрибрюшного спайкообразования при различных путях введения препарата.

В серии экспериментов по изучению влияния гепаринопрофилактики на процесс внутрибрюшного спайкообразования после моделирования регионарной ишемии на тонкой кишке в центральную вену передней лапы животного

медленно, струйно вводился раствор гепарина в дозе 200 ЕД/кг массы тела (1 группа - 10 собак) или в дозе 100 ЕД/кг массы тела (2 группа - 10 собак) в 2 мл 0,9% раствора хлорида натрия. При выполнении конечного этапа операции во время ушивания операционной раны у собак первой группы отмечалось значительное кровотечение. В последующем у 4 животных была диагностирована гематома мягких тканей передней брюшной стенки в области хирургического вмешательства. В первые 2 суток после проведения операции погибло 6 собак. Летальный исход был обусловлен развитием внутрибрюшного кровотечения.

Как показали опыты, внутривенное введение гепарина в дозе 200 ЕД/кг массы тела приводило к незначительным гемомикроциркуляторным и метаболическим расстройствам, достаточно быстрому и высокому нарастанию содержания препарата в патологическом очаге, о чем свидетельствовало значительное угнетение свертывающей системы крови, приводящее к развитию выраженных геморрагических осложнений и гибели животных.

Уменьшение количества вводимого препарата до 100 ЕД/кг массы тела у собак второй группы способствовало более гладкому течению послеоперационного периода без развития послеоперационных осложнений, угрожающих жизни животных. При проведении релапаротомии у большинства собак в брюшной полости отмечался геморрагический выпот и выраженный спаечный процесс. Распространенность спаек оценивалась в $2,75 \pm 0,29$ баллов, их плотность – в $2,5 \pm 0,33$ балла.

После подкожного введения гепарина в дозе 200 ЕД/кг массы тела в раннем послеоперационном периоде у 4 из 10 животных наблюдалось кровотечение из лапаротомной раны, причем у 2 из них с образованием в последующем гематомы мягких тканей.

Гемомикроциркуляторные расстройства в области ишемизированного участка тонкой кишки были не столь выраженными в отличие от животных, которым не проводилась интраоперационная гепаринотерапия. Об этом свидетельствовало меньшее увеличение капиллярного фильтрата, вязкости крови и

уменьшение скорости оседания эритроцитов. Аналогичная ситуация наблюдалась и при изучении антиокислительной способности крови.

При исследовании коагуляционной активности венозной крови нами установлено умеренное увеличение времени ее свертывания, не столь бурное нарастание активности антитромбина III, обусловленное, на наш взгляд, умеренным увеличением содержания гепарина в исследуемом участке тонкой кишки.

После проведения релапаротомии у большинства животных в брюшной полости был обнаружен умеренный спаечный процесс. Спайки в основном представляли собой непрозрачные бессосудистые образования, легко разрушающиеся при механическом давлении (количество баллов уменьшалось на 42,4% ($p=0,0003$ по отношению к аналогичному показателю у негепаринизированных животных). Распространенность послеоперационных спаек снижалась на 50% ($p=0,0006$), а их плотность - на 31,8% ($p=0,032$). Спаечный процесс был представлен множественными плоскостными спайками, особенно в области ишемизированного участка тонкой кишки.

В следующей серии экспериментов после создания указанной модели животным дополнительно производилось формирование однорядного кишечного анастомоза. Затем подкожно в переднюю брюшную стенку медленно, струйно вводился раствор гепарина в дозах 100 или 200 ЕД/кг массы тела в 2 мл 0,9% раствора хлорида натрия.

Подкожное, однократное, интраоперационное введение гепарина в дозе 100 ЕД/кг массы тела существенно не влияло как на динамику изменений всего спектра изучаемых показателей, так и на морфологические и функциональные характеристики ишемизированного участка тонкой кишки с анастомозом по сравнению с животными контрольной группы. Только увеличение дозы вводимого препарата до 200 ЕД/кг массы тела обуславливало достоверное увеличение времени свертывания венозной крови в отличие от животных, которым гепарин вводился в дозе 100 ЕД/кг массы тела. Повышение антикоагуляционных

свойств крови в исследуемом участке тонкой кишки, в конечном счете, предопределило гладкое течение послеоперационного периода без развития тромбоза брыжеечных сосудов и спаечной кишечной непроходимости.

В большинстве наблюдений нами были выявлены множественные плоскостные спайки между петлями тонкой кишки, особенно в ишемизированном участке органа с анастомозом. Распространенность, тип и плотность спаечного процесса уменьшались соответственно на 19,35% ($p=0,0478$ по отношению к контрольной группе), 33,33% ($p=0,0011$ по отношению к контрольной группе) и 23,08% ($p=0,038$ по отношению к контрольной группе). Только в одном случае нами была диагностирована несостоятельность швов кишечного анастомоза. У других животных послеоперационный период протекал гладко без развития каких-либо осложнений.

Через 7 суток после операции кишечные анастомозы выдерживали давление в $23,6 \pm 3,46$ кПа ($p=0,017$ по отношению к контрольной группе). Индекс стенозирования равнялся $47,6 \pm 2,85\%$ ($p=0,5665$ по отношению к контрольной группе).

После интраоперационного паравазального введения раствора гепарина наблюдались меньшие нарушения гемомикроциркуляции и реологии крови в ишемизированном участке тонкой кишки по сравнению с таковыми после подкожного введения препарата. В значительно большей степени нами отмечено уменьшение коагуляционных свойств крови, свидетельством чему было увеличение времени ее свертывания и активности антитромбина III. Это, в конечном счете, явилось определяющим фактором в сравнительно меньшем развитии спаечного процесса в брюшной полости и области ишемизированного участка тонкой кишки.

Дополнительное формирование анастомоза в области ишемизации органа и паравазальное введение гепарина в дозе 200 Ед/кг массы тела способствовало возникновению значительного кровотечения по линии швов кишечного соустья с частым развитием послеоперационных осложнений в виде несостоятельности

тонкокишечного анастомоза и разлитого перитонита, что, по-видимому, объяснялось образованием непрочной фибриновой склейки между анастомозируемыми отрезками тонкой кишки. Уменьшение дозы препарата до 100 ЕД/кг массы тела не приводило к выраженному расстройству микроциркуляции и активизации свободнорадикальных процессов в области ишемизированного участка органа.

По этой причине репаративные возможности тканей в ишемизированном участке тонкой кишки с анастомозом оказались несоизмеримо выше, свидетельством чему явилось меньшее число послеоперационных осложнений. Несостоятельность швов тонкокишечного анастомоза развилась только в 1 наблюдении. Тромбоза брыжеечных сосудов нами отмечено не было. В исследуемом участке тонкой кишки с анастомозом определялся менее выраженный спаечный процесс по сравнению с таковым после подкожного введения гепарина. Распространенность адгезии снижалась на 41,94% ($p=0,006$), плотность спаек - на 46,15% ($p=0,0006$).

К 7 суткам послеоперационного периода физическая герметичность анастомоза составила $32,18 \pm 3,12$ кПа ($p=0,045$). Индекс стенозирования не превышал $43,08 \pm 3,94\%$.

При сравнительной оценке изменений показателей индуцированных спаек в брюшной полости после лигирования брыжеечных сосудов тонкой кишки без использования гепарина и при различных путях введения препарата, нами были получены следующие результаты.

При внутривенном пути введения гепарина распространенность спаечного процесса и плотность спаек достоверно не отличались от таковых, как и в случае без применения указанного препарата, что, по-видимому, объяснялось развитием внутрибрюшного кровотечения с последующей активизацией процессов свертывания крови. Спайки представляли в основном непрозрачные бессосудистые образования. Подкожное введение гепарина на 28,57% ($p=0,016$) уменьшало распространенность спаечного процесса по сравнению с аналогич-

ным показателем в случае, когда препарат не применялся. Тип спаек и их плотность имели достоверные отличия от таковых только животных контрольной группы. При введении изучаемого препарата в околосоудистую клетчатку брыжейки тонкой кишки происходило достоверное уменьшение распространенности спаечного процесса по сравнению с аналогичным показателем в контрольной группе животных и в группах, где применяли внутривенное и подкожное введение гепарина соответственно на 53,57% ($p=0,0003$), 52,73% ($p_1=0,0018$) и 35% ($p_2=0,0158$). Также имелись достоверно значимые различия в плотности спаечного процесса с животными, у которых гепарин не применялся или осуществлялось его внутривенное введение.

Анализ характера спаечного процесса в брюшной полости у животных, которым кроме перевязки брыжеечных сосудов дополнительно производилось формирование тонкокишечного анастомоза, показал достоверное уменьшение распространенности спаечного процесса при подкожном и паравазальном путях введения гепарина относительно негепаринизированных животных соответственно на 19,35% ($p=0,0478$) и 35,48% ($p=0,0044$). В свою очередь нами отмечено статистически значимое различие распространенности внутрибрюшного спайкообразования после подкожного введения гепарина в дозе 200 ЕД/кг массы тела и паравазального введения препарата в дозе 100 ЕД/кг массы тела. В последнем случае указанный показатель снижался на 20% ($p_1=0,0165$).

При оценке типа спаек и плотности спаечного процесса в брюшной полости достоверно значимые различия выявлялись только при сравнении этих показателей у негепаринизированных животных и у собак, которым применялось подкожное и паравазальное введение гепарина. В первом случае разница между указанными показателями составила соответственно 33,33% ($p=0,0011$) и 36,11% ($p=0,0002$), во втором – соответственно 23,08% ($p=0,038$) и 30,77% ($p=0,0075$).

Таким образом, резюмируя проделанную работу, представляется возможным сделать заключение о существенном различии в течении регенераторного

процесса при ишемическом повреждении и степени выраженности спаечного процесса при различных путях введения гепарина. Внутривенный струйный путь введения препарата способствует быстрому и выраженному снижению коагуляционных свойств крови, что приводит к развитию серьезных геморрагических осложнений, угрожающих жизни. Подкожный путь введения гепарина нивелирует недостаток внутривенного введения препарата за счет более медленного его накопления в патологическом очаге, но вместе с тем не предотвращает развитие значительного внутрибрюшного спайкообразования, особенно в ишемизированном участке тонкой кишки. Интраоперационное паравазальное введение гепарина с одной стороны способствует сравнительно быстрому нарастанию содержания препарата в патологическом очаге, с другой – не вызывает развития значительной гипокоагуляции. Это обстоятельство, на наш взгляд, является определяющим в степени выраженности внутрибрюшного спайкообразования. Поэтому применение разработанного нами способа профилактики спаек брюшной полости открывает реальные возможности для более широкого его использования, в том числе при проведении объемных хирургических вмешательств на органах пищеварительного тракта.

ВЫВОДЫ

1. В условиях ишемического повреждения тонкой кишки с анастомозом и без анастомоза выраженные микроциркуляторно-метаболические нарушения с гиперкоагуляцией крови приводят к частому развитию послеоперационных осложнений и массивному внутрибрюшному спайкообразованию. Незначительные изменения коагуляционных свойств крови является прогностически благоприятным фактором в течении регенераторного процесса.

2. При внутривенном струйном введении гепарина в дозе 200 ЕД/кг массы тела вследствие быстрого и высокого нарастания препарата в области ишемизации происходит умеренное нарушение локального кровотока и выраженное уменьшение времени свертывания крови, что обуславливает развитие внутрибрюшного кровотечения. Уменьшение количества вводимого препарата до 100 ЕД/кг массы тела способствует более гладкому течению послеоперационного периода, однако не предотвращает развития геморрагических осложнений.

3. Подкожное однократное введение гепарина в дозах 100 или 200 Ед/кг массы тела не оказывает достаточно быстрого влияния на предупреждение развития спаек в брюшной полости и области ишемизированного участка тонкой кишки без анастомоза и с анастомозом в силу замедленного накопления препарата в патологическом очаге.

4. Меньшие нарушения гемомикроциркуляции и большее повышение антикоагуляционных свойств крови после интраоперационного одномоментного введения гепарина в дозе 200 ЕД/кг массы тела в клетчатку сосудисто-нервного пучка брыжейки тонкой кишки обуславливаются сравнительно быстрым повышением концентрации препарата в ишемизированном участке тонкой кишки, что предупреждает развитие послеоперационных осложнений и способствует эффективной профилактике спаечного процесса в брюшной полости.

5. Интраоперационное введение гепарина в дозе 200 ЕД/кг массы тела в клетчатку сосудисто-нервного пучка брыжейки тонкой кишки приводит к воз-

никновению кровотечения по линии швов тонкокишечного анастомоза, вследствие значительного повышения антикоагуляционной активности крови, и частому развитию послеоперационных осложнений в виде несостоятельности швов соустья и разлитого перитонита. При уменьшении дозы вводимого гепарина до 100 ЕД/кг массы тела кровотечения в области анастомозируемых отрезков тонкой кишки не наступает, что объясняется не столь резким повышением содержания препарата в области кишечного анастомоза.

ПРАКТИЧЕСКИЕ РЕКОМЕНДАЦИИ

С целью профилактики внутрибрюшного спайкообразования и развития тромбоза мезентериальных сосудов при проведении хирургических вмешательств на кишечнике показано проведение интраоперационной паравазальной гепаринизации. Доза вводимого гепарина должна быть строго регламентирована в зависимости от характера травмы и степени выраженности ишемических нарушений. При оперативном вмешательстве без формирования тонкокишечного анастомоза количество вводимого препарата должно составлять 200 ЕД/кг массы тела, с созданием кишечного соустья - 100 ЕД/кг массы тела. Указанная доза вводится однократно в 2,0 мл 0,9% раствора NaCl медленно струйно в околососудистую клетчатку брыжейки тонкой кишки проксимальнее места операционной травмы органа.

БИБЛИОГРАФИЧЕСКИЙ СПИСОК

1. Абдуллин, У.М. Способ создания пролонгированной гепаринизированной поверхности в целях профилактики послеоперационных спаек органов брюшной полости в эксперименте [Текст]: автореф. дис. ... канд. мед. наук / У.М. Абдуллин. – Уфа, 2000. – 23 с.
2. Абдуллин, С.Г. Способ прогнозирования течения кишечной непроходимости [Текст] / С.Г. Абдуллин // Российский научно-практический журнал «Скорая медицинская помощь». – 2004. – Том 5, №3. – С. 63 – 64.
3. Агзамов, Ф.М. Первичная профилактика спаечной болезни брюшины при операциях, выполняемых с использованием малоинвазивных технологий [Текст]: автореф. дис. ... канд. мед. наук / Ф.М. Агзамов. – Уфа, 2000. – 20 с.
4. Адамян, Л.В. Экспериментальное обоснование электрофореза гиалуронидазы для профилактики послеоперационных спаек [Текст] / Л.В. Адамян // Вопросы курортологии. – 1995. – №3. – С. 18 – 20.
5. Низкая врожденная кишечная непроходимость. Подход к лечению [Текст] / М.А. Аксельров [и др.] // Вестник Российского государственного медицинского университета. – 2010. – Специальный выпуск №3. – С. 8. – (Содерж. журн.: Хирургия новорожденных: достижения и перспективы: материалы Всероссийского симпозиума детских хирургов. – Москва, 2010).
6. Аксельров, М.А. Первый опыт использования компрессионного отсроченного анастомоза при резекции кишки в условиях перитонита у детей [Текст] / М.А. Аксельров // Детская хирургия. – 2010. – №4. – С. 51 – 52.
7. Александров, П.Н. Фармакологическая коррекция постишемических нарушений в системе микроциркуляции [Текст] / П.Н. Александров, М.П. Горизонтова // Фармакологическая коррекция гипоксических состояний: тез. докл. 1-й Всесоюз. конф. – Ижевск, 1988. – С. 2.

8. Гангрена Фурнье – разновидность клинической модели критических состояний в хирургии [Текст] / С.А. Алиев [и др.] // Вестник хирургии им. Грекова. – 2015. – Том 174, №1. – С. 84 – 89.
9. Активность ксантиноксидазы у больных острой спаечной кишечной непроходимостью [Текст] / В.П. Арсютов [и др.] // Актуальные вопросы хирургии, травматологии и интенсивной терапии: материалы межрегиональной научно-практической конференции, посвященной 85-летию со дня рождения профессора Н.И. Атясова. – Саранск, 2011. – С. 31 – 33.
10. Атясов, Н.И. Внутрикостные вливания лекарственных и других жидкостей по экстренным показаниям на догоспитальном этапе [Текст] / Н.И. Атясов, Ю.Г. Шаров, Г.А. Бояринов. – Саранск, 1998. – 68 с.
11. Ахмадиев, Э.Э. Роль апоптоза в постнатальном онтогенезе [Текст] / Э.Э. Ахмадиев // Материалы XI Международной (XX Всероссийской) Пироговской научной медицинской конференции студентов и молодых ученых. – Москва, 2016. – С. 219 – 220.
12. Коррекция реперфузионной дисфункции при острой кишечной непроходимости [Текст] / С.Ф. Багненко [и др.] // Вестник хирургии им. Грекова. – 2008. – Том 167, №4. – С. 32 – 35.
13. Классификация острого панкреатита: современное состояние проблемы [Текст] / С.Ф. Багненко [и др.] // Вестник хирургии им. Грекова. – 2015. – Том 174, №5. – С. 86 – 92.
14. Характеристика анастомозов после закрытия энтеро- и колостом при атрезии тонкой и толстой кишки [Текст] / В.Г. Баиров [и др.] // Детская хирургия. – 2013. – №6. – С. 14 – 16.
15. Байбеков, И.М. Спайки брюшной полости и возможные механизмы их образования [Текст] / И.М. Байбеков, К. Мадартов, В.А. Хрошаев // Бюл. эксперим. биологии и медицины. – 1996. – Том 122, №11. – С. 589 – 593.
16. Балакина, И.В. Влияние антиоксидантов на спайкообразование брюшной полости при перитоните [Текст]: автореф. дис. ... канд. мед. наук / И.В.

- Балакина. – Саранск, 1999. – 16 с.
17. Балащенко, Д.Н. О влиянии операционной травмы на образование внутрибрюшных спаек и сращений [Текст] / Д.Н. Балащенко // Вопросы клинической хирургии и клинико-лабораторных исследований. – Санкт-Петербург, 1996. – С. 73 – 85.
 18. Баранов, Г.А. Особенности иммунологических показателей у больных, оперированных по поводу спаечного илеуса [Текст] / Г.А. Баранов, Э.В. Малафеева, М.Ю. Карбовский // Эндоскопическая хирургия. – 2004. – Том 10, №1. – С. 14 – 15.
 19. Баранов, Г.А. Отдаленные результаты оперативного устранения спаечной кишечной непроходимости [Текст] / Г.А. Баранов, М.Ю. Карбовский // Хирургия. – 2006. – №7. – С. 56 – 60.
 20. Баркаган, З.С. Диагностика и контролируемая терапия нарушений гомеостаза [Текст] / З.С. Баркаган, А.П. Момот. – Москва, 2001. – 296 с.
 21. Лапароскопические операции в условиях спаечной болезни [Текст] / А.Г. Бебуришвили [и др.] // Хирургия 2002: материалы 4-го Российского научного форума. – Москва, 2002. – С. 36 – 40.
 22. Лапароскопические операции при спаечной болезни [Текст] / А.Г. Бебуришвили [и др.] // Хирургия. – 2004. – №6. – С. 27 – 30.
 23. Бебуришвили, А.Г. Малоинвазивные технологии хирургического лечения острой спаечной кишечной непроходимости [Текст] / А.Г. Бебуришвили, И.В. Михин, А.А. Воробьев // I конгресс московских хирургов: тезисы докладов. – Москва, 2005. – С. 42 – 43.
 24. Белик, Б.М. Дифференцированный подход к лечению странгуляционной острой непроходимости кишечника с учетом оценки стадии ишемии кишки [Текст]: автореф. дис. ... канд. мед. наук / Б.М. Белик. – Ростов н/Д., 1991. – 29 с.
 25. Беляев, А.М. Одноэтапные операции при левосторонней толстокишечной непроходимости [Текст] / А.М. Беляев, Д.А. Суров, К.В. Семенцов //

- Вестник хирургии им. Грекова. – 2010. – Том 169, №4. – С. 36 – 38.
26. Бисмильдин, Х.Б. Послеоперационные осложнения при остром аппендиците у детей [Текст] / Х.Б. Бисмильдин, Ж.К. Елубаев, С.Ж. Аманов // Неотложная детская хирургия и травматология: материалы III Всероссийской конференции. – Москва, 2016. – С. 321.
 27. Блохин, А.В. Кишечный шов в условиях перитонита (экспериментальное исследование) [Текст] / А.В. Блохин, А.Е. Климов, Н.В. Лебедев // Современные хирургические технологии: сборник научных трудов, посвященный 65-летию кафедры общей хирургии КрасГМА и 75-летию со дня рождения профессора М.И. Гульмана. – Красноярск, 2006. – С. 443 – 447.
 28. Хроническая и острая надпочечниковая недостаточность в хирургической практике [Текст] / А.Е. Борисов [и др.] // Вестник хирургии им. Грекова. – 2006. – Том 165, №6. – С. 59 – 62.
 29. Бояринцев, Н.И. Эндоскопические аспекты в лечении ранней послеоперационной спаечной кишечной непроходимости [Текст] / Н.И. Бояринцев, Е.В. Николаев, А.И. Довгий // Актуальные вопросы клинической медицины: сборник научных трудов врачей. – Комсомольск-на-Амуре, 1998. – С. 56 – 58.
 30. Брежнев, В.П. Этиология, патогенез и профилактика послеоперационной спаечной болезни органов брюшной полости [Текст] / В.П. Брежнев, А.С. Капитонов // Клиническая хирургия. – 1988. – №2. – С. 39 – 42.
 31. Бурлев, В.А. Перитонеальные спайки: от патогенеза до профилактики [Текст] / В.А. Бурлев, Е.Д. Дубинская, А.С. Гаспаров // Проблемы репродукции. – 2009. – №3. – С. 36 – 43.
 32. Важенин, А.В. Результаты лечения больных с опухолевой толстокишечной непроходимостью [Текст] / А.В. Важенин, Д.О. Маханьков, С.Ю. Сидельников // Хирургия. – 2007. – №4. – С. 49 – 53.
 33. Вербицкий, Д.А. Применение геля карбоксиметилцеллюлозы для профилактики спайкообразования в брюшной полости (экспериментальное

- исследование): [Текст] автореф. дис. ... канд. мед. наук / Д.А. Вербицкий. – Санкт-Петербург, 2004. – 20 с.
34. Виниченко, М.М. Период эффективной противоспаечной терапии и оперативный адгезиолизис [Текст] / М.М. Виниченко, Н.А. Цап // Неотложная детская хирургия и травматология: материалы III Всероссийской конференции. – Москва, 2016. – С. 326.
35. Власов, А.П. Липидный дистресс-синдром при спаечной болезни [Текст] / А.П. Власов, О.Ю. Рубцов, В.А. Трофимов. – Саранск, 2006. – 280 с.
36. Воробей, А.В. Оценка факторов, влияющих на результаты резекций тонкой кишки у больных с тонкокишечной непроходимостью [Текст] / А.В. Воробей, А.Ч. Шулейко, Г.Я. Хулуп // Новости хирургии. – 2008. – Том 16, №2. – С. 22 – 23.
37. Восканян, С.Э. Профилактика спаечной болезни брюшной полости – современное состояние проблемы [Текст] / С.Э. Восканян, П.С. Кызласов // Вестник хирургии им. Грекова. – 2011. – Том 170, №5. – С. 93 – 96.
38. Гагарин, В.В. Морфометрический анализ микроциркуляторного русла брыжейки тонкой кишки при острой непроходимости краниальной брыжеечной артерии [Текст] / В.В. Гагарин // Патоморфологическая и клиническая патология сердца и сосудов. – Ярославль, 1991. – С. 56.
39. Гаспаров, А.С. Тазовые перитонеальные спайки. Этиология, патогенез, диагностика, профилактика [Текст] / А.С. Гаспаров, Е.Д. Дубинская. – Москва, 2013. – 168 с.
40. Параметры гемомикроциркуляторного русла толстой кишки в онтогенезе человека с позиций морфологического и математического анализов [Текст] / П.А. Гелашвили [и др.] // Морфологические ведомости. – 2011. – №2. – С. 85 – 89.
41. Глушенко, И.А. Выбор оптимального способа адгезиолизиса [Текст] / И.А. Глушенко, В.А. Липатов, Е.С. Романова // Здоровье и образование в XXI веке: материалы IV Международной научно-практической конфе-

- ренции. – Москва, 2003. – С. 153.
42. Гобеджишвили, В.В. Динамика морфологических изменений в брюшине при ее механическом повреждении на фоне аутоиммунизации [Текст] / В.В. Гобеджишвили, И.Г. Келасов // Материалы XIX итоговой научной конференции студентов и молодых ученых с международным участием. – Ставрополь, 2011. – С. 83 – 84.
 43. Гобеджишвили, В.В. Профилактика послеоперационных внутрибрюшных спаек у пациентов с кишечной непроходимостью неопухолевого генеза [Текст]: автореф. дис. ... канд. мед. наук / В.В. Гобеджишвили. – Ставрополь, 2013. – 24 с.
 44. Динамические изменения иммунологической реактивности при моделированном спаечном процессе в брюшной полости [Текст] / М.С. Гомон [и др.] // Вестн. новых мед. технологий. – 2008. – №1. – С. 35 – 37.
 45. Гринев, М.В. Ишемия-реперфузия – универсальный механизм патогенеза критических состояний в неотложной хирургии [Текст] / М.В. Гринев, Б.Б. Бромберг // Вестник хирургии им. Грекова. – 2012. – Том 171, №4. – С. 94 – 100.
 46. Гуло, Л.Ф. Ишемическая болезнь органов пищеварения (клиника, диагностика и лечение) [Текст]: автореф. дис. ... д-ра мед. наук / Л.Ф. Гуло. – Ленинград, 1990. – 39 с.
 47. Острая спаечная непроходимость [Текст] / А.Л. Гуца [и др.] // Острые хирургические заболевания брюшной полости: тезисы докладов Всесоюзной конференции. – Ростов н/Д., 1991. – С. 44 – 45.
 48. Давыдов, Ю.А. Ишемическая болезнь кишечника. – Серия: опыт, теория, практика [Текст] / Ю.А. Давыдов. – Ярославль, 1994. – 252 с.
 49. Профилактика спаек и связанных с ними осложнений при перитоните у детей [Текст] / В.М. Державин [и др.] // Хирургия. – 1989. – №1. – С. 113 – 116.
 50. Дерябин, А.А. Энтеральная недостаточность и спайкообразование при

- остром перитоните и их профилактика (экспериментальное исследование) [Текст]: автореф. дис. ... канд. мед. наук / А.А. Дерябин. – Саранск, 2013. – 18 с.
51. Послеоперационные спаечные осложнения после лапароскопической хирургии у детей [Текст] / А.Ф. Дронов [и др.] // Хирургия. – 2008. – №10. – С. 49 – 53.
52. Дубонос, А.А. Профилактика внутрибрюшного спайкообразования путем применения средства барьерного действия «Мезогель» [Текст]: автореф. дис. ... канд. мед. наук / А.А. Дубонос. – Курск, 2009. – 17 с.
53. Дуданов, И.П. Лапароскопия при острой спаечной кишечной непроходимости [Текст] / И.П. Дуданов, Б.Е. Соболев // Эндоскопическая хирургия. – 2005. – Том 11, №1. – С. 46 – 47.
54. Дуткевич, И.Г. Синдром диссеминированного внутрисосудистого свертывания крови (ДВС-синдром) в хирургической практике [Текст] / И.Г. Дуткевич // Вестник хирургии им. Грекова. – 2013. – Том 172, №2. – С. 67 – 73.
55. Егоров, Д.Ю. Природа продуктов ПОЛ, определяемая в сыворотке крови по реакции с 2-тиобарбитуровой кислотой [Текст] / Д.Ю. Егоров, А.В. Козлов. – Москва, 1988. – С. 3 – 13. – Деп. в ВИНТИ 30.08.88. – № 6766-В88.
56. Егоров, В.И. Механические методы оценки заживления желудочно-кишечных соединений [Текст] / В.И. Егоров // Аналлы хирургии. – 2001. – №3. – С. 25 – 28.
57. Емельянов, С.И. Эндоскопическая хирургия – новые задачи и направления научного поиска [Текст] / С.И. Емельянов // Эндоскопическая хирургия. – 1997. – №2. – С. 54 – 55.
58. Ефременков, А.М. Перспективы применения иммуномодулирующей терапии для профилактики спаечной болезни [Текст] / А.М. Ефременков, В.А. Липатов // Детская хирургическая служба Белгородской области.

- Достижения. Перспективы развития. – Белгород, 2009. – С. 69 – 70.
59. Женчевский, Р.А. Спаечная болезнь [Текст] / Р.А. Женчевский. – 2-е изд., перераб. и доп. – М.: Медицина, 1989. – 192 с.
60. Жидовинов, А.А. Профилактика спаечной кишечной непроходимости у детей [Текст] / А.А. Жидовинов, П.Е. Пермяков // Неотложная детская хирургия и травматология: материалы III Всероссийской конференции. – Москва, 2016. – С. 339.
61. Земляной, А.Г. Спаечная болезнь [Текст] / А.Г. Земляной // Вестник хирургии им. Грекова. – 1989. – Том 142, №6. – С. 6 – 12.
62. Избасаров, Р.Ж. Совершенствование эндовидеохирургических вмешательств и оценка их эффективности в диагностике и лечении острых заболеваний органов брюшной полости [Текст]: автореф. дис. ... д-ра мед. наук / Р.Ж. Избасаров. – Санкт-Петербург, 2009. – 40 с.
63. Исаков, Ю.Ф. Лапароскопия в лечении острой спаечной кишечной непроходимости [Текст] / Ю.Ф. Исаков, Э.А. Степанов, А.Ф. Дронов // Хирургия. – 1985. – №7. – С. 11 – 14.
64. Кит, О.И. Пути улучшения результатов применения аппаратного анастомоза в хирургии рака прямой кишки [Текст] / О.И. Кит, Ю.А. Геворкян, Н.В. Солдаткина // Хирургия. – 2013. – №12. – С. 37 – 42.
65. Эндовидеохирургия в диагностике и лечении послеоперационного перитонита [Текст] / И.Н. Климович [и др.] // Вестник хирургии им. Грекова. – 2015. – Том 174, №4. – С. 113 – 116.
66. Ковалев, М.М. Факторы риска возникновения послеоперационной спаечной болезни [Текст] / М.М. Ковалев, В.П. Рой // Вестник хирургии им. Грекова. – 1984. – №9. – С. 44 – 47.
67. Основы лазерной физио- и рефлексотерапии [Текст] / В.И. Козлов [и др.]. – Самара: Самарский мед. ун-т; Киев: Здоров'я, 1993. – 216 с.
68. Гистофизиология капилляров [Текст] / В.И. Козлов [и др.] – Санкт-Петербург, 1994. – 232 с.

69. Коновалов, А.К. Обоснование патогенетического лечения спаечной болезни у детей [Текст] / А.К. Коновалов, А.В. Сергеев // Современные технологии в педиатрии и детской хирургии: материалы II Российского конгресса. – Москва, 2003. – С. 397.
70. Коновалов, А.К. Снижение травматичности эндохирургического лечения спаечной болезни у детей [Текст] / А.К. Коновалов, А.В. Сергеев // Современные технологии в педиатрии и детской хирургии: материалы III Российского конгресса. – Москва, 2004. – С. 464 – 465.
71. Прогнозирование послеоперационного спайкообразования у детей с острым аппендицитом и перитонитом [Текст] / А.К. Коновалов [и др.] // Современные технологии в педиатрии и детской хирургии: материалы IV Российского конгресса. – Москва, 2005. – С. 341 – 342.
72. Метод определения активности каталазы [Текст] / М.А. Королук [и др.] // Лабораторное дело. – 1988. – №1. – С. 16 – 19.
73. Коршунов, С.Н. Лапароскопический адгезиолизис в лечении спаечной болезни брюшной полости [Текст]: автореф. дис. ... канд. мед. наук / С.Н. Коршунов. – Саратов, 2008. – 21 с.
74. Котков, П.А. К вопросу о продленной назоинтестинальной интубации, как способу профилактики рецидивирования острой спаечной кишечной непроходимости [Текст] / П.А. Котков, И.И. Борсак // Материалы XI Международной (XX Всероссийской) Пироговской научной медицинской конференции студентов и молодых ученых. – Москва, 2016. – С. 362 – 363.
75. Диагностика и лечение острой спаечной тонкокишечной непроходимости [Текст] / А.Г. Кригер [и др.] // Хирургия. – 2001. – №7. – С. 25 – 29.
76. Кузьмина, И.Н. Пластичность гемомикроциркуляторного русла тонкой кишки в условиях артериального и венозного коллатерального кровообращения (анатомо-экспериментальное исследование) [Текст]: автореф. дис. ... канд. мед. наук / И.Н. Кузьмина. – Санкт-Петербург, 1992. –

- 18 с.
77. Кулаков, В.И. Послеоперационные спайки (этиология, патогенез и профилактика) [Текст] / В.И. Кулаков, Л.В. Адамян, О.А. Мынбаев. – Москва: Медицина, 1998. – 528 с.
78. Куприянов, В.В. Микроциркуляторное русло [Текст] / В.В. Куприянов, Я.Л. Караганов, В.И. Козлов. – Москва, 1975. – 214 с.
79. Курбанов, К.М. Комплексная диагностика и хирургическое лечение острой спаечной тонкокишечной непроходимости [Текст] / К.М. Курбанов, М.К. Гулов, И.Г. Нурназаров // Вестник хирургии им. Грекова. – 2006. – Том 165, №3. – С. 54 – 57.
80. Лаврешин, П.М. Влияние озонотерапии на патологическое спайкообразование в абдоминальной хирургии [Текст] / П.М. Лаврешин, В.В. Гобеджишвили, И.Г. Келасов // Материалы XI съезда хирургов Российской Федерации. – Волгоград, 2011. – С. 195 – 196.
81. Прогнозирование и профилактика избыточного спайкообразования у пациентов с острой кишечной непроходимостью неопухолевого генеза [Текст] / П.М. Лаврешин [и др.] // Вестник экспериментальной и клинической хирургии. – 2012. – №1. – С. 65 – 70.
82. Лазебник, Л.Б. Хроническая ишемическая болезнь органов пищеварения [Текст] / Л.Б. Лазебник, Л.А. Звенигородская. – Москва: Анахарсис, 2003. – 136 с.
83. Липатов, В.А. Роль ишемии брюшины в патогенезе послеоперационных спаек брюшной полости [Текст] / В.А. Липатов, И.А. Глушенко, А.А. Кобелев // Материалы 67-й межвузовской научной конференции студентов и молодых ученых: в 2-х частях. - Курск, 2002. – Часть 1. – С. 178 – 189.
84. Роль хронического асептического гранулематозного перитонита в патогенезе послеоперационного спайкообразования [Текст] / В.А. Липатов [и др.] // Курский научно-практический вестник «Человек и его здоровье». – 2003. – №2. – С. 43 – 45.

85. Лызиков, А.Н. Постишемическая защита тонкой кишки при острой хирургической патологии органов брюшной полости [Текст]: автореф. дис. ... д-ра мед. наук / А.Н. Лызиков. – Москва, 1993. – 32 с.
86. Магалашвили, Р.Д. N-ацетилтрансфераза и процесс образования спаек в брюшной полости в эксперименте [Текст] / Р.Д. Магалашвили // Хирургия. – 1985. – №4. – С. 64 – 67.
87. Магомедов, М.А. Местная клеточная регуляция в образовании послеоперационных спаек при перитоните [Текст] / М.А. Магомедов // Хирургия. – 2004. – №6. – С. 9 – 11.
88. Влияние степени кровотечения на спайкообразование и методы профилактики образования послеоперационных спаек в лапароскопической модели на мышах [Текст] / К.С. Маилова [и др.] // Проблемы репродукции. – 2012. – №2. – С. 18 – 22.
89. Циклические нуклеотиды и серотонин крови больных с функциональными и воспалительными заболеваниями толстой кишки [Текст] / А.П. Макарян [и др.] // Лабораторное дело. – 1989. – №10. – С. 53 – 56.
90. Малышев, В.Д. Гемореологические аспекты интенсивной терапии [Текст] / В.Д. Малышев, А.П. Плесков // Вестник интенсивной терапии. – 1994. – №1. – С. 17 – 22.
91. Нарушения процессов перекисного окисления липидов у хирургических больных на этапах лечения [Текст] / В.Д. Малышев [и др.] // Анестезиология и реаниматология. – 1994. – №6. – С. 53 – 59.
92. Маркосян, С.А. Возрастные особенности регенерации кишечного анастомоза при ишемическом повреждении [Текст]: автореф. дис. ... д-ра мед. наук / С.А. Маркосян. – Казань, 1999. – 42 с.
93. Экспериментальная оценка способа профилактики несостоятельности межкишечного анастомоза в условиях нарушенного кровоснабжения тонкой кишки [Текст] / С.А. Маркосян [и др.] // Материалы XI съезда хирургов Российской Федерации. – Волгоград, 2011. – С. 223 – 224.

94. Матвеев, Н.Л. Внутрибрюшные спайки – недооцениваемая проблема (обзор литературы) [Текст] / Н.Л. Матвеев, Д.Ю. Арутюнян // Эндоскопическая хирургия. – 2007. – Том 13, №5. – С. 60 – 69.
95. Машковский М.Д. Лекарственные средства [Текст] / М.Д. Машковский. – 16-е изд., перераб и доп. – М.: Новая волна, 2013. – 1216 с.
96. Болевой синдром в послеоперационном периоде у пациентов с острой спаечной кишечной непроходимостью [Текст] / В.И. Мидленко [и др.] // Актуальные вопросы хирургии, травматологии и интенсивной терапии: материалы Межрегиональной научно-практической конференции, посвященной 85-летию со дня рождения профессора Н.И. Атясова. – Саранск, 2011. – С. 106 – 107.
97. Милюков, В.Е. Репарация кишечной раны в зоне энтероэнтероанастомоза после оперативного устранения острой тонкокишечной непроходимости [Текст] / В.Е. Милюков, Е.Ю. Антипов // Морфологические ведомости. – 2008. – Том 1, №1-2. – С. 267 – 269.
98. Минаев, С.В. Полиферментная терапия в профилактике спаечного процесса в брюшной полости у детей [Текст] / С.В. Минаев, Т.К. Немилова, Г.Ю. Кнорринг // Вестник хирургии им. Грекова. – 2006. – Том 165, №1. – С. 49 – 55.
99. Михин, И.В. Лапароскопическая диагностика и лечение спаечной болезни брюшной полости [Текст]: автореф. дис. ... канд. мед. наук / И.В. Михин. – Волгоград, 1999. – 26 с.
100. Адгезиолизис с применением современных противоспаечных барьерных средств после купирования приступа спаечной кишечной непроходимости [Текст] / И.В. Михин [и др.] // Вестник Волгоградского госуд. мед. университета. – 2009. – № 3(31). – С. 105 – 109.
101. Моисеева, О.М. Способ определения деформабельности эритроцитов [Текст] / О.М. Моисеева, С.И. Моисеев, В.С. Гуревич // Лабораторное дело. – 1990. – №10. – С. 55 – 57.

102. Морстон, А. Сосудистые заболевания кишечника: патофизиология, диагностика и лечение [Текст] / А. Морстон. – М., 1989. – 304 с.
103. Внутривнутрибрюшное использование гелей полимеров в качестве разобщающей и депонирующей среды при изучении регенерации поврежденной брюшины [Текст] / А.С. Новиков [и др.] // Материалы I Всерос. конф. молодых ученых-медиков, организованной Воронеж. гос. мед. акад. и Курск. гос. мед. ун-том. – Воронеж, 2007. – Том 2. – С. 219 – 221.
104. Панков, С.А. Интраперитонеальная транслокация бактерий и антибиотикотерапия при острой спаечной кишечной непроходимости [Текст] / С.А. Панков, В.В. Плечев, Е.М. Мурысева // Казанский медицинский журнал. – 2004. – Том 85, №5. – С. 346 – 350.
105. Парпиев, А.П. Кровоснабжение толстой кишки собаки в норме [Текст] / А.П. Парпиев, С.Р. Ходжанов // Морфология внутренних органов при краевой патологии: сб. научных трудов. – Ташкент, 1988. – С. 41 – 43.
106. Морфология формирования послеоперационных брюшинных спаек [Текст] / В.И. Петлах [и др.] // Детская хирургия. – 2014. – №1. – С. 42 – 46.
107. Влияние эфиров целлюлозы, применяемых для профилактики послеоперационного спайкообразования, на рост и размножение микроорганизмов [Текст] / О.Д. Печенин [и др.] // Университетская наука: взгляд в будущее: сб. тр. юбилейной науч. конф. КГМУ и сессии Центр.-Чернозем. науч. центра РАМН, посвящ. 70-летию КГМУ. – Курск, 2005. – Том 1. – С. 291 – 292.
108. Ферментный статус лимфоцитов крови у детей с острой хирургической патологией брюшной полости [Текст] / И.В. Писарева [и др.] // Современные технологии в педиатрии и детской хирургии: материалы IV Российского конгресса. – Москва, 2005. – С. 359 – 360.
109. Питкевич, Э.С. Экспериментальное обоснование применения антигипоксантов в терапии острых нарушений мезентериального кровообращения

- [Текст]: автореф. дис. ... д-ра мед. наук / Э.С. Питкевич. – Купавна, 1997. – 39 с.
110. Платэ, Н.А. Физиологически активные полимеры [Текст] / Н.А. Платэ, А.Е. Васильев. – Москва, 1986. – 293 с.
 111. Плечев, В.В. К вопросу о клинической классификации острой спаечной кишечной непроходимости [Текст] / В.В. Плечев, С.А. Панков // Казанский медицинский журнал. – 2004. – Том 85, №6. – С. 412 – 414.
 112. Поройский, С.В. Хирургические и морфологические аспекты профилактики послеоперационных спаек брюшной полости (экспериментально-морфологическое исследование) [Текст]: автореф. дис. ... канд. мед. наук / С.В. Поройский. – Волгоград, 2003. – 25 с.
 113. Иммунологические и биохимические аспекты формирования спаечной болезни брюшины у детей [Текст] / Н.Н. Прутовых [и др.] // Детская хирургия. – 2002. – №3. – С. 29 – 33.
 114. Пучков, К.В. Зависимость результатов лечения больных с острой кишечной непроходимостью от выраженности нарушения регионарной гемодинамики тонкой кишки [Текст] / К.В. Пучков, Б.Я. Гаусман, Г.Г. Полит // Острые хирургические заболевания органов брюшной полости (клиника, диагностика, лечение). – Ростов н/Д., 1991. – С. 108 – 109.
 115. Разумовский, А.Ю. Эндоскопическая хирургия у детей: современное состояние и перспективы [Текст] / А.Ю. Разумовский, А.В. Гераськин, А.Ф. Дронов // Российский вестник детской хирургии, анестезиологии и реаниматологии. – 2010. – №1. – С.29 – 40.
 116. Рубанова, Л.В. Критерии диагностики и прогнозирования послеоперационного спайкообразования у детей с аппендикулярным перитонитом и спаечной болезнью [Текст]: автореф. дис. ... канд. мед. наук / Л.В. Рубанова. – Москва, 2004. – 23 с.
 117. Рубцов, О.Ю. Профилактика спайкообразования в брюшной полости при перитоните (экспериментальное исследование) [Текст]: автореф. дис. ...

- д-ра мед. наук / О.Ю. Рубцов. – Саранск, 2005. – 32 с.
118. Русак, П.С. Проблема послеоперационного перитонита и профилактика спаечной непроходимости [Текст] / П.С. Русак, А.К. Толстанов // Современные технологии в педиатрии и детской хирургии: материалы IV Российского конгресса. – Москва, 2005. – С. 368.
119. Савельев, В.С. Острые нарушения мезентериального кровообращения [Текст] / В.С. Савельев, И.В. Спиридонов. – М.: Медицина, 1979. – 232 с.
120. Сапин, М.Р. Острая надпочечниковая недостаточность при острой тонкокишечной непроходимости [Текст] / М.Р. Сапин // Вестник экспериментальной и клинической хирургии. – 2013. – Том 6, №1. – С. 90 – 99.
121. Седов, В.М. Осложнения в лапароскопической хирургии и их профилактика [Текст] / В.М. Седов, В.В. Стрижелецкий. – Санкт-Петербург: Санкт-Петербургское медицинское издательство, 2002. – 180 с.
122. Седов, В.М. Возможности применения мелатонина в лечении больных с хирургическими заболеваниями [Текст] / В.М. Седов, М.М. Плисс, М.Б. Фишман // Вестник хирургии им. Грекова. – 2015. – Том 174, №6. – С. 102 – 105.
123. Сергеев, А.В. Дифференцированное хирургическое и консервативное лечение спаечной болезни в зависимости от степени нарушения регенерации брюшины у детей [Текст]: автореф. дис. ... канд. мед. наук / А.В. Сергеев. – Москва, 1996. – 20 с.
124. Гипербарическая оксигенация как метод профилактики ранней спаечной непроходимости кишечника у детей [Текст] / В.В. Сергеева [и др.] // Современные технологии в педиатрии и детской хирургии: материалы IV Российского конгресса. – Москва, 2005. – С. 370.
125. Сibaев, В.М. Лапароскопические методы лечения и профилактики брюшинных спаек [Текст]: автореф. дис. ... канд. мед. наук / В.М. Сibaев. – Уфа, 1999. – 21 с.
126. Скипетров, В.П. Коагуляционно-литическая система тканей и тромбо-

- геморрагический синдром в хирургии: монография [Текст] / В.П. Скипетров, А.П. Власов, С.П. Голышенков. – 2-е изд., перераб. и доп. – Саранск, 2011. – 192 с.
127. Сотников, В.Н. Возможности эндоскопического метода при спаечной болезни брюшины [Текст] / В.Н. Сотников, П.Г. Ерохин, И.Б. Захаров // Хирургия. – 1994. – №6. – С. 25 – 28.
128. Старчик, Д.А. Пластичность кровеносного русла тонкой кишки при редуцированном кровообращении (анатомо-экспериментальное исследование) [Текст]: автореф. дис. ... канд. мед. наук / Д.А. Старчик. – Санкт-Петербург, 1995. – 20 с.
129. Применение противоспаечных средств в профилактике спаечной болезни живота [Текст] / С.А. Степанян [и др.] // Вестник хирургии им. Грекова. – 2012. – Том 171, №1. – С. 45 – 49.
130. Новые возможности в диагностике и лечении больных с острой спаечной непроходимостью кишечника с применением эндовидеохирургии [Текст] / В.В. Стрижелецкий [и др.] // Эндоскопическая хирургия. – 2011. – Том 17, №3. – С. 7 – 10.
131. Суфияров, И.Ф. Система комплексной интраоперационной профилактики спаечной болезни брюшины [Текст]: автореф. дис. ... д-ра мед. наук / И.Ф. Суфияров. – Уфа, 2010. – 45 с.
132. Тгораев, А.А. Острая кишечная непроходимость спаечной этиологии [Текст] / А.А. Тгораев, В.П. Ким, О.Л. Куликова // 5-й съезд хирургов Средней Азии и Казахстана: тез. докл. – Ташкент, 1991. – С. 223 – 224.
133. Тишинская, З.В. Ранние релапаротомии в связи с механической кишечной непроходимостью [Текст] / З.В. Тишинская, Е.Л. Протасов // Вестник хирургии им. Грекова. – 1980. – №11. – С. 44 – 46.
134. Тотиков, В.З. Лечебно-диагностическая программа при острой спаечной обтурационной тонкокишечной непроходимости [Текст] / В.З. Тотиков, М.В. Калицова, В.М. Амриллаева // Хирургия. – 2006. – №2. – С. 38 – 43.

135. Турлай, Д.М. Использование антиметаболитов для профилактики спаечной болезни органов брюшной полости (экспериментально-клиническое исследование) [Текст]: автореф. дис. ... канд. мед. наук / Д.М. Турлай. – Москва, 2010. – 23 с.
136. Летальность после релапаротомий по поводу послеоперационных перитонитов и других ранних внутрибрюшных осложнений [Текст] / А.К. Ушкац [и др.] // Хирургия 2004: материалы V Российского научного форума. – Москва, 2004. – С. 192 – 193.
137. Фадеев, В.В. Надпочечниковая недостаточность (клиника, диагностика, лечение): рекомендации для врачей [Текст] / В.В. Фадеев. – Москва: Медпрактика-М, 2008. – 44 с.
138. Федоров, В.Д. Хирургическая «эпидемиология» образования спаек в брюшной полости [Текст] / В.Д. Федоров, В.А. Кубышкин, И.А. Козлов // Хирургия. – 2004. – №6. – С. 50 – 53.
139. Филенко, Б.П. Острая спаечная кишечная непроходимость как осложнение спаечной болезни и методы ее профилактики [Текст] / Б.П. Филенко // Вестник Санкт-Петербургской государственной медицинской академии. – 2000. – №1. – С. 54 – 58.
140. Филенко, Б.П. Этиопатогенез спайкообразования [Текст] / Б.П. Филенко, С.М. Лазарев // Вестник хирургии им. Грекова. – 2009. – Том 168, №3. – С. 116 – 118.
141. Филенко, Б.П. Тактика хирурга при рецидивной спаечной кишечной непроходимости [Текст] / Б.П. Филенко, С.М. Лазарев, С.В. Ефремова // Вестник хирургии им. Грекова. – 2010. – Том 169, №6. – С. 75 – 79.
142. Филенко, Б.П. Профилактика и лечение спаечной болезни [Текст] / Б.П. Филенко, С.М. Лазарев // Вестник хирургии им. Грекова. – 2012. – Том 171, №1. – С. 70 – 74.
143. Особенности действия гиалуронидаз различного происхождения на соединительную ткань [Текст] / Р.У. Хабриев [и др.] // Биомедицинская хи-

- мия. – 2016. – Том 62, выпуск 1. – С. 82 – 88.
144. Харин, В.Г. Значение системы мононуклеарных фагоцитов в патогенезе избыточного спайкообразования при перитоните у детей [Текст] / В.Г. Харин // Педиатрия. – 1990. – №8. – С. 49 – 51.
145. Хасанов, А.Г. Видеолапароскопия в комплексном лечении спаечной болезни брюшины [Текст] / А.Г. Хасанов, И.Ф. Суфияров, А.Ф. Бадретдинов // Эндоскопическая хирургия. – 2008. – Том 14, №1. – С. 22 – 24.
146. Хасанов, А.Г. Способ перитонизации тонкой кишки для профилактики развития перитонеальных спаек [Текст] / А.Г. Хасанов, И.Ф. Суфияров, Ф.А. Коганов // Вестник хирургии им. Грекова. – 2008. – Том 167, №5. – С. 34 – 36.
147. Чекмазов, И.А. Хирургическое лечение спаечной болезни с применением изонидеза [Текст] / И.А. Чекмазов, А.Г. Акжигитов, Б.Д. Комаров // Хирургия. – 1995. – №6. – С. 67 – 68.
148. Чекмазов, И.А. Спаечная болезнь брюшины [Текст] / И.А. Чекмазов. – Москва, 2008. – 160 с.
149. Чернов, В.Н. Острая непроходимость кишечника (патогенез, клиническая картина, диагностика и лечение) [Текст] / В.Н. Чернов, Б.М. Белик. – Москва: Медицина, 2008. – 512 с.
150. Оценка индуцированной окислительной модификации фибриногена [Текст] / А.П. Чикунова [и др.] // Материалы XI Международной (XX Всероссийской) Пироговской научной медицинской конференции студентов и молодых ученых. – Москва, 2016. – С. 203.
151. Лапароскопическое лечение спаечной болезни брюшной полости [Текст] / Р.Р. Шавалеев [и др.] // Хирургия. – 2005. – №4. – С. 31 – 32.
152. Оценка риска рецидива острой спаечной тонкокишечной непроходимости, разрешенной консервативным путем [Текст] / С.Г. Шаповальянц [и др.] // Российский журнал гастроэнтерологии, гепатологии, колопроктологии. – 2009. – №6. – С. 34 – 38.

153. Шеянов, С.Д. Диагностика острой спаечной кишечной непроходимости методом измерения внутрибрюшного давления [Текст] / С.Д. Шеянов, Е.А. Харитонов, З.И. Зухраева // Вестник хирургии им. Грекова. – 2012. – Том 171, №5. – С. 24 – 30.
154. Шинкаренко, В.С. Нарушения микроциркуляции при острой ишемии тонкой кишки и в постишемическом периоде [Текст] / В.С. Шинкаренко, Х.Х. Кольянтес // Патологическая физиология и экспериментальная терапия. – 1989. – Вып. 4. – С. 91 – 96.
155. Шкодивский, Н.И. Морфофункциональные изменения в тонкой кишке в условиях нарушения вне- и внутриорганного кровообращения (экспериментально-морфологическое исследование) [Текст]: автореф. дис. ... д-ра мед. наук / Н.И. Шкодивский. – Киев, 1988. – 37 с.
156. Эминов, В.Л. Совершенствование диагностики и оптимизация лечения больных с острой спаечной тонкокишечной непроходимостью (экспериментально-клиническое исследование) [Текст]: автореф. дис. ... канд. мед. наук / В.Л. Эминов. – Казань, 2009. – 21 с.
157. Эминов, В.Л. Лучевая диагностика в выборе тактики лечения спаечной тонкокишечной непроходимости [Текст] / В.Л. Эминов // Новые технологии в хирургии и интенсивной терапии: материалы научно-практической конференции с международным участием. – Саранск, 2010. – С. 287 – 288.
158. Спаечная болезнь в детском возрасте [Текст] / В.А. Юрчук [и др.] // Современные технологии в педиатрии и детской хирургии: материалы IV Российского конгресса. – Москва, 2005. – С. 384 – 385.
159. Консервативное лечение острой кишечной непроходимости, которая возникла у больного вскоре после хирургического разделения спаек [Текст] / В.Н. Яковенко [и др.] // Детская хирургия. – 2003. – №4. – С. 48 – 49.
160. Ярыгин, Н.Е. Капилляротрофическая недостаточность системы микроге-

- моциркуляции как одно из проявлений общей патологии [Текст] / Н.Е. Ярыгин, Т.Н. Николаева, А.В. Кораблев // Архив патологии. – 1996. – Том 58, №1. – С. 41 – 46.
161. Abarbanell, A.M. Mesenchymal stem cells – a new approach to intestinal ischemia/reperfusion injury? [Text] / A.M. Abarbanell // Journal of Surgical Research. – 2010. – Vol. 164, Issue 2. – P. 214 – 215.
162. Effects of contractubex on the prevention of postoperative peritoneal adhesion [Text] / E. Aysan [et al.] // Journal of Surgical Research. – 2010. – Vol. 164, Issue 2. – P. 193 – 197.
163. Current strategies and future perspectives for intraperitoneal adhesion prevention [Text] / C. Brochhausen [et al.] // Journal of Gastrointestinal Surgery. – 2012. – Vol. 16, №6. – P. 1256 – 1274.
164. Burry, L.D. Role of corticosteroids in septic shock [Text] / L.D. Burry, R.S. Wax // Ann-Pharmacother. – 2004. – Vol.38, № 3. – P. 464 – 472.
165. Adenine nucleotides of ischemic intestine do not reflect injury [Text] / A.T. Canada [et al.] // J. Surg. Res. – 1993. – Vol. 55, №4. – P. 416 – 421.
166. The Effects of Hydrogen-Rich Saline on the Contractile and Structural Changes of Intestine Induced by Ischemia-Reperfusion in Rats [Text] / H. Chen [et al.] // Journal of Surgical Research. – 2011. – Vol. 167, Issue 2. – P. 316 – 322.
167. Chu, D.I. A “Solution” to the Application of an Effective Physical Barrier for the Prevention of Intra-abdominal Adhesions [Text] / D.I. Chu, A.F. Stucchi, J.M. Becker // Journal of Surgical Research. – 2011. – Vol. 171, Issue 2. – P. 33 – 36.
168. Laparoscopic adhesiolysis in acute small bowel obstruction [Text] / R. Ciocchi [et al.] // Minerva Chir. – 2007. – Vol. 62, №6. – P. 477 – 488.
169. Increased antioxidant capacity of serum did not prevent lipid peroxidation in the intermittent ischemia-reperfusion of rat small intestine [Text] / H. Cizova [et al.] // Digestive diseases and sciences. – 2006. – Vol. 51, №4. – P.657 – 661.

170. Enteral and Peritoneal Blockade of Serine Proteolytic Enzymes Decreases Post-Operative Adhesions [Text] / F.A. De Lano [et al.] // Journal of Surgical Research. – 2012. – Vol. 172, Issue 2. – P. 340.
171. Derikx, J.P.M. A New Model to Study Intestinal Ischemia-Reperfusion Damage in Man [Text] / J.P.M. Derikx, R.A. Matthijsen, A.P. de Bruine // Journal of Surgical Research. – 2011. – Vol. 166, Issue 2. – P. 222 – 226.
172. Animal adhesion models: design, variables and relevance [Text] / M.P. Diamond [et al.] // Pelvic surgery: adhesion formation and prevention. – New York: Springer-Verlag Inc., 1997. – P. 65 – 70.
173. Establishment of an acute superior mesenteric artery injury model for damage control surgery [Text] / W. Ding [et al.] // Journal of Surgical Research. - 2009. – V. 152. - Issue 2. - P. 249-257.
174. Di Zerega, G.S. The Peritonium [Text] / G.S. Di Zerega, K.E. Rodgers. – New York, 1992. – 367 p.
175. Di Zerega, G.S. Biochemical events in peritoneal tissue repair [Text] / G.S. Di Zerega // Eur. J. Surg. – 1997. – Suppl. 577. – P. 10 – 16.
176. Substance P is an early mediator of peritoneal fibrinolytic pathway genes and promotes intra-abdominal adhesion formation [Text] / A.J. Esposito [et al.] // Journal of Surgical Research. – 2013. – Vol. 181, Issue 1. – P. 25 – 31.
177. Novel macromolecular crosslinking hydrogel to reduce intra-abdominal adhesions [Text] / C.A. Falabella [et al.] // Journal of Surgical Research. – 2010. – Vol. 159, Issue 2. – P. 772 – 778.
178. Fisher, C. Laparoscopic approach to small bowel obstruction [Text] / C. Fisher, D. Doherty // Semin. Laparosc. Surg. – 2002. – №1. – P. 40 – 42.
179. Franclin, M.E. Laparoscopic Surgery in Acute Small Bowel Obstruction [Text] / M.E. Franclin, J.P. Dorman, D. Pharand // Surg. Laparoscopy&Endoscopy. – 1995. – Vol. 4, №4. – P. 289 – 296.
180. Frederiks, W.M. The role of reactive oxygen species in ischemic cell damage [Text] / W.M. Frederiks, A. Kooij, C.J.F. van Noorden // Histochem. J. – 1992.

- Vol. 24, №8. – P. 494 – 495.
181. Frederiks, W.M. The effect of ischaemia on xanthine oxidase activity in rat intestine and liver [Text] / W.M. Frederiks, F. Marx, A. Kooij // *Int. J. Exp. Pathol.* – 1993. – Vol. 74, №1. – P. 21 – 26.
182. Key regulators of adhesiogenesis, including vascular endothelial growth factor (VEGF) and transforming growth factor- β 1 (TGF- β 1), are reduced by the anti-oxidant N-acetyl-L-cysteine (NAC) in a rat model of intraabdominal adhesions [Text] / M.L. Gainsbury [et al.] // *Journal of Surgical Research.* – 2010. – Vol. 158, Issue 2. – P. 255.
183. A membrane slurry reduces postoperative adhesions in rat models of abdominal surgery [Text] / K.E. Greenawalt [et al.] // *Journal of Surgical Research.* – 2011. – Vol. 168, Issue 1. – P. e25 – e30.
184. Rapid lamina propria retraction and zipper-like constriction of the epithelium preserves the epithelial lining in human small intestine exposed to ischaemia-reperfusion [Text] / J. Grootjans [et al.] // *The Journal of Pathology.* – 2011. – Vol. 224, №7 (Issue 3). – P. 411 – 419.
185. Comparative evaluation of adhesions to intraperitoneally placed fixation materials: a laparoscopic study in rats [Text] / B. Gungor [et al.] // *Indian Journal of surgery.* – 2010. – Vol. 72, №6. – P.475 – 480.
186. Haglund, U. Gut ischaemia [Text] / U. Haglund // *Gut.* – 1994. – Bd. 35, №1. – S. 73 – 76.
187. Choice of hemostatic agent influences adhesion formation in a rat cecal adhesion model [Text] / N.E. Hoffmann [et al.] // *Journal of Surgical Research.* – 2009. – Vol. 155, Issue 1. – P.77 – 81.
188. Comparison of warm and cold ischemia of the canine small intestine [Text] / M.A. Hossain [et al.] // *Eur. Surg. Res.* – 1995. – Vol. 27, №4. – P. 234 – 240.
189. Illyes, G. Sequence of morphological alterations in a small intestinal ischaemia/reperfusion model of the anesthetized rat. A light microscopy study [Text] / G. Illyes, J. Hamar // *Int. J. Exp. Pathol.* – 1992. – Vol. 73, №2. – P. 161 –

- 172.
190. A new hypothesis about the relationship between free radical reactions and hemorheological properties in vivo [Text] / M. Jian [et al.] // *Med. Hypotheses*. – 1993. – Vol. 41, №6. – P. 516 – 520.
191. Effects of intestinal ischemia-reperfusion injury on rat peripheral blood neutrophil activation [Text] / N. Kalia [et al.] // *Digestive diseases and sciences*. – 2003. – Vol. 48, №9. – P. 1677 – 1684.
192. Long-Term Enteral Arginine Supplementation in Rats with Intestinal Ischemia and Reperfusion [Text] / C.H. Lee [et al.] // *Journal of Surgical Research*. – 2012. – Vol. 175, Issue 1. – P. 67 – 75.
193. Levine, J.S. Intestinal ischemic disorders [Text] / J.S. Levine, E.D. Jacobson // *Dig. Dis.* – 1995. – Vol. 13, №1. – P. 3 – 24.
194. Proteomics of ischemia/reperfusion injury in rat intestine with and without ischemic postconditioning [Text] / Y.-Sh. Li [et al.] // *Journal of Surgical Research*. – 2010. – Vol. 164, Issue 1. – P. e173 – e180.
195. Liu, Y. Multi-objective optimization of end-to-end sutured anastomosis for robot-assisted surgery [Text] / Y. Liu, S. Wang, S.J. Hu // *International Journal of medical robotics and computer assisted surgery*. – 2010. – Vol. 6, №3. – P. 368 – 375.
196. Decay-accelerating factor attenuates c-reactive protein-potentiated tissue injury after mesenteric ischemia/reperfusion [Text] / X. Lu [et al.] // *Journal of Surgical Research*. – 2011. – Vol. 167, Issue 2. – P. e103 – e115.
197. Ischemia-reperfusion injury of the intestine and protective strategies against injury [Text] / I.H. Mallick [et al.] // *Digestive diseases and sciences*. – 2004. – Vol. 49, №9. – P. 1359 – 1377.
198. Martin, A.E. Timing, route, and dose of administration of heparin-binding epidermal growth factor–like growth factor in protection against intestinal ischemia-reperfusion injury [Text] / A.E. Martin, M.L. Luquette, G.E. Besner // *Journal of Pediatric Surgery*. – 2005. – Vol. 40, Issue 11. – P. 1741 – 1747.

199. Glucan and glutamine reduce bacterial translocation in rats subjected to intestinal ischemia-reperfusion [Text] / A.C. Medeiros [et al.] // *Journal of Investigative Surgery*. – 2006. – Vol. 19, №1. – P. 39 – 46.
200. Carbon dioxide pneumoperitoneum prevents intraperitoneal adhesions after laparotomy in rats [Text] / G. Miyano [et al.] // *Journal of Pediatric Surgery*. – 2006. – Vol. 41, Issue 5. – P. 1025 – 1028.
201. Molinas, C.R. Hypoxemia induced by CO₂ or helium pneumoperitoneum is a co-factor in adhesion formation in rabbits [Text] / C.R. Molinas, P.R. Konincks // *Hum. Reprod.* – 2000. – №15. – P. 1758 – 1763.
202. An assessment of the effects of a hyaluronan-based solution on reduction of postsurgical adhesion formation in rats: A comparative study of hyaluronan-based solution and two film barriers [Text] / J.S. Park [et al.] // *Journal of Surgical Research*. – 2011. – Vol. 168, Issue 1. – P. 49 – 55.
203. Heated and humidified CO₂ prevents hypothermia, peritoneal injury, and intra-abdominal adhesions during prolonged laparoscopic insufflations [Text] / Y. Peng [et al.] // *Journal of Surgical Research*. – 2009. – Vol. 151, Issue 1. – P. 40 – 47.
204. Petrat, F. Protection by pyruvate infusion in a rat model of severe intestinal ischemia-reperfusion injury [Text] / F. Petrat, Th. Rönn, H. De Groot // *Journal of Surgical Research*. – 2011. – Vol. 167, Issue 2. – P. e93 – e101.
205. Petrat, F. Protection against severe intestinal ischemia/reperfusion injury in rats by intravenous resveratrol [Text] / F. Petrat, H. De Groot // *Journal of Surgical Research*. – 2011. – Vol. 167, Issue 2. – P. e145 – e155.
206. Xanthine oxidase formation during experimental ischemia of the equine small intestine [Text] / M. Prichard [et al.] // *Can. J. Vet. Res.* – 1991. – Vol. 55, №4. – P. 310 – 314.
207. Randall, M.D. Physiological mechanisms and pharmacological regulation of acute collateral perfusion [Text] / M.D. Randall // *Gen. Pharmacol.* – 1993. – Vol. 24, №4. – P. 797 – 804.

208. A comparison of woven versus nonwoven polypropylene (PP) and expanded versus condensed polytetrafluoroethylene (PTFE) on their intraperitoneal incorporation and adhesion formation [Text] / D.A. Raptis [et al.] // *Journal of Surgical Research*. – 2011. – Vol. 169, Issue 1. – P. 1 – 6.
209. Rodgers, K.E. Function of peritoneal exudate cells after abdominal surgery [Text] / K.E. Rodgers, G.S. Di Zerega // *J. Invest. Surg.* – 1993. – №6. – P. 9 – 23.
210. Comparison of ligasure, surgrx, and suture techniques in intra-abdominal adhesions that occur after liver resection in rats: an experimental study [Text] / D.A. Sahin [et al.] // *International Surgery*. – 2007. – Vol. 92, №1. – P.20 – 26.
211. Selective laparoscopic adhesiolysis in the management of acute and chronic recurrent adhesive bowel obstruction [Text] / K. Saribeyoğlu [et al.] // *Ulus Travma Acil Cerrahi Derg.* – 2008. – Vol. 14, №1. – P. 28 – 33.
212. Schlichting ,E. Alterations in mucosal morphology and permeability, but no bacterial or endotoxin translocation takes place after intestinal ischemia and early reperfusion in pigs [Text] / E. Schlichting, T. Grotmol, H. Kahler // *Shock*. – 1995. – Vol. 3, №2. – P. 116 – 124.
213. Silva, M.A.C.P. Changes in intestinal motility and in the myenteric plexus in a rat model of intestinal ischemia–reperfusion [Text] / M.A.C.P. Silva, L. R.de Meirelles, J.M. Bustorff-Silva // *Journal of Pediatric Surgery*. – 2007. – Vol. 42, Issue 6. – P. 1062 – 1065.
214. Ischemia/reperfusion: a clinically relevant model of intestinal injury yielding systemic inflammation [Text] / A. Stallion [et al.] // *Journal of Pediatric Surgery*. – 2005. – Vol. 40, Issue 3. – P. 470 – 477.
215. Sung, H.H. Small intestine transplantation. Experimental microsurgical model in rats [Text] / H.H. Sung, S. Christiansen, P. Argibay // *Acta Gastroenterol. Latinoam.* – 1995. – Vol. 25, №1. – P. 9 – 16.
216. Prevention of abdominal adhesions-present state and what's beyond the horizon? [Text] / B. Tingstedt [et al.] // *European surgical Research*. – 2007. – Vol.

- 39, №5. – P. 259 – 268.
217. A novel hydrogel-coated polyester mesh prevents postsurgical adhesions in a rat model [Text] / K.L. Townsend [et al.] // *Journal of Surgical Research.* – 2011. – Vol. 167, Issue 2. – P. e117 – e124.
218. Adhesive small bowel obstruction after appendectomy in children: comparison between laparoscopic and open approach [Text] / K.J. Tsao [et al.] // *J. Ped. Surg.* – 2007. – Vol. 42, №6. – P. 939 – 942.
219. Laparoscopic adhesiolysis for recurrent postoperative small bowel obstruction [Text] / H. Tsumura [et al.] // *Hepatogastroenterology.* – 2004. – Vol. 51, №58. – P. 1058 – 1061.
220. Tuma, J. Initial experience with laparoscopic treatment of ileus conditions and lysis of adhesions in children [Text] / J. Tuma, O. Teyschl // *Rozhl. Chir.* – 1996. – Vol. 75, №10. – P. 477 – 479.
221. Ischemia mesenterica acuta: Analisi di 47 casi [Text] / F. Voltolini [et al.] // *Minerva chir.* – 1996. – Vol. 51, №5. – P. 285 – 292.
222. The effect of intraperitoneal catalase on prevention of peritoneal adhesion formation in rats [Text] / M.F. Yuzbasioglu [et al.] // *Journal of investigative Surgery.* – 2008. – Vol. 21, №2. – P. 65 – 69.
223. Ward, B.C. Peptide inhibitors of MK2 show promise for inhibition of abdominal adhesions [Text] / B.C. Ward, S. Kavalukas, J. Brugnano // *Journal of Surgical Research.* – 2011. – Vol. 169, Issue 1. – P. e27 – e36.
224. In search of the best peritoneal adhesion model: comparison of different techniques in a rat model [Text] / S.H. Whang [et al.] // *Journal of Surgical Research.* - 2011. - V. 167. - Issue 2. - P. 245-250.
225. Quantification of tissue damage in the feline small intestine during ischaemia – reperfusion: the importance of free radicals [Text] / H. Weixiong [et al.] // *Acta physiol. scand.* – 1994. – Vol. 150, №3. – P. 241 – 250.
226. Wrighton, L. Stapled intestinal anastomoses in infants [Text] / L. Wrighton, J.L. Curtis, G. Golin // *J. Pediatr. Surg.* – 2008. – Vol. 43, № 12. – P. 2231 – 2234.